Développement d'un tube neural par génie tissulaire pour réparer les transsections des nerfs périphériques

Mémoire

Alexane Thibodeau

Maîtrise en biologie cellulaire et moléculaire - avec mémoire
Maître ès sciences (M. Sc.)

Québec, Canada

© Alexane Thibodeau, 2020

Résumé

Les transsections nerveuses peuvent conduire à une perte de sensibilité tactile et une paralysie complète. Malheureusement, peu d'options s'offrent aux cliniciens. L'autogreffe nerveuse, le standard en clinique, induit un déficit au site de prélèvement en plus d'induire une récupération fonctionnelle incomplète. Une alternative est d'utiliser des conduits nerveux faits de biomatériaux pour guider la migration axonale, mais ceux-ci comportent plusieurs limites cliniques.

Notre objectif est de fabriquer un tube nerveux (TN) vivant complètement autologue dans lequel un réseau de capillaires sera développé *in vitro* par ensemencement de cellules endothéliales (CE), afin de favoriser une vascularisation rapide du greffon, ainsi que de cellules de Schwann (CS), pour permettre une croissance optimale des neurites et favoriser la migration axonale.

Le TN est composé d'un feuillet de fibroblastes avec CE enroulé sur lui-même pour former un tube plein et enrichi en CS. Les TN humains sont implantés chez des rats RNU immunodéficients pour combler un déficit du nerf sciatique de 15 mm. Le remodelage du greffon est suivi en quantifiant la migration axonale par marquage en immunofluorescence des neurofilaments L après 2, 4 et 8 semaines d'implantation. Les TN ont été implantés avec succès chez le rat et leur structure interne a rapidement été remodelée. Une revascularisation des tubes sur toute leur longueur a été observée dès la 4e semaine d'implantation, y compris dans les tubes non endothélialisés. Les fibres nerveuses ont reconnecté avec le segment distal du nerf lésé à 8 semaines, la migration axonale étant similaire à celle de l'autogreffe en proximal.

En produisant des tubes vivants entièrement autologues susceptibles de libérer des facteurs de croissance neurotrophiques et d'accélérer la vascularisation du greffon grâce à un réseau microvasculaire préétabli, nous espérons développer une nouvelle approche thérapeutique personnalisée pour améliorer le traitement des blessures des nerfs périphériques.

Abstract

Even with recent advancements, the treatment of peripheral nerve transections remains a challenge. Peripheral nerve transections may lead to loss of sensibility and motor function of the upper and lower limbs. Unfortunately, clinicians only have few options to repair the gap. Our goal is to produce a fully autologous scaffold-free nerve tube (NT) to guide axonal migration. A viable pre-vascularized tube seeded with Schwann cells (SCs) could allow a faster recovery for patients with major peripheral nerve transections by supporting an optimal axonal migration.

NT's are made from fibroblast cells which deposit their own extracellular matrix into a manipulable sheet, on which are seeded endothelial cells (ECs) and SCs to form a filled tubular structure, a technique based on the self-assembly method. NTES were implanted in immunodeficient RNU rats to repair a 15 mm sciatic nerve defect. Graft innervation was followed by quantification of axon migration using immunofluorescent staining of neurofilament L after 2, 4 and 8 weeks post-implantation. The internal structures of the NTES rapidly remodeled and successfully reconnected with the proximally severed nerve segment. Immunofluorescent labelling of rat neurites indicates that nerve fibers migrated through the construct and reached the distal nerve stump after 8 weeks. Furthermore, myelinated fibers were detected in the NTES. In its proximal section, axonal migration was similar to the autograft control. Also, revascularization was noted along the entire tube length as soon as the 4th week after implantation. The anastomosis of the pre-established human capillaries was successful. Indeed, rat red blood cells were identified in the lumen of human capillaries within the NT graft.

Pre-vascularized NT's with autologous ECs have the potential to greatly accelerate revascularization in the graft and thereby provide oxygen and nutriments during the process of nerve regeneration. Moreover, SC may release neurotrophic factors that can enhance peripheral nerve regeneration.

Table des matières

Résumé ii
Abstract iii
Table des matières iv
Liste des figures vii
Liste des tableaux viii
Liste des abréviations, sigles, acronymes ix
Remerciements xii
Introduction 1
1.1 Problématique générale 1
1.2 Le nerf 2
1.2.1 Système nerveux périphérique 2
1.2.2 Fonction 3
1.2.3 Structure 5
1.3 Transsections des nerfs périphériques 6
1.3.1 Types de lésions 7
1.3.2 Processus de dégénération du nerf - Dégénérescence Wallérienne 10
1.3.2.1 Rôle des cellules de Schwann dans la dégénérescence Wallérienne 12
1.3.2.2 Rôle des cellules des macrophages dans la dégénérescence Wallérienne 13
1.3.2.3 Rôle de la barrière hémato-nerveuse dans la dégénérescence Wallérienne 14
1.3.3 Régénération des nerfs périphériques 16
1.3.3.1 Rôle des macrophages dans la régénération des nerfs périphériques 16
1.3.3.2 Rôle des cellules de Schwann dans la régénération des nerfs périphériques 16
1.3.3.3 Rôle des cellules endothéliales dans la régénération des nerfs périphériques 18
1.4 Les techniques de réparation des nerfs périphériques 20
1.4.1 Les standards cliniques : suture directe et autogreffe 21
1.4.1.1 La suture directe 21
1.4.1.2 L'autogreffe 22
1.4.2 Les tubes nerveux 23
1.4.2.1 Canaux et microstructure – Environnement 3D 27
1.4.2.2 La cellularisation des tubes nerveux 29
1.4.2.3 Le génie tissulaire sans échafaudage 31

1.5 Hypothèse de recherche 33
1.6 Objectifs du projet 33
Chapitre 1 Implantation des tubes nerveux humains chez le rat 34
2. Matériel et méthodes 34
2.1 Extraction cellulaire 34
2.2 Tube nerveux reconstruit par génie tissulaire 35
2.2.1 Tube externe acellulaire 35
2.2.2 Tube interne vivant 36
2.2.3 Tube externe nouvelle génération 38
2.3 Expérimentation animale 39
2.4 Immunofluorescence et compte des fibres nerveuses 41
2.5 Coloration histologique au trichome de Masson 42
2.6 Coloration au bleu de toluidine 42
2.7 Tests mécaniques 42
2.8 Analyses statistiques 44
3. Résultats 45
3.1 Caractérisation du tube nerveux 45
3.1.1 Morphologie cellulaire 45
3.1.2 Les tests mécaniques 46
3.2 Remodelage du tube nerveux 50
3.3 Vascularisation du tube nerveux 51
3.4 Innervation du tube nerveux 53
4. Discussion 57
4.1 Le tube externe 57
4.1.1 Les tests mécaniques sur le tube externe 57
4.1.1.2 La technique roulée 57
4.1.1.3 La technique d'empilement 58
4.2 La pré-vascularisation du tube nerveux 60
4.2.1 La densité du réseau 60
4.2.2 La réanastomose 61
4.3 La migration axonale 61
4.4 L'avantage du tube nerveux 63
4.5 L'autotomie 66

4.6 Les futurs travaux 67
Conclusion 69
Figures supplémentaires 70
Bibliographie 71

Liste des figures

Figure 1 : Étape de la production d'un potentiel d'action en réponse à un stimulus. 4
Figure 2 : Schéma de la structure du nerf périphérique 6
Figure 3 : Classification des lésions des nerfs périphériques de Seddon et Sunderland. 9
Figure 4 : Processus de dégénérescence Wallérienne dans le nerf sciatique d'un rat. 11
Figure 5: Processus de dégénérescence Wallérienne ainsi que le processus de réinnervation de la cible à la suite d'une transsection d'un nerf périphérique. 15
Figure 6: Régénération d'un nerf périphérique. 19
Figure 7 : Différentes stratégies de greffes pour la réparation des nerfs périphériques. 21
Figure 8 : Autogreffe nerveuse par prélèvement du nerf sural. 23
Figure 9 : Réparation d'un nerf périphérique par greffe de tube nerveux. 24
Figure 10 : Microscopie électronique à balayage (SEM) de tube nerveux utilisé en clinique. 27
Figure 11 : Tube externe décellularisé. 36
Figure 12 : Tube interne vivant. 37
Figure 13: Schéma de la fabrication d'un tube nerveux vivant créé par génie tissulaire. 38
Figure 14 : Nouvelle technique de production de vaisseaux par l'ensemencement de fibroblastes cutanés sur des mandrins en PETG traités au UV-C 39
Figure 15: Schéma de la préparation des segments de greffon. 40
Figure 16 : Montage du test de suture. 43
Figure 17 : Préparation du test mécanique de traction d'un tissu. 44
Figure 18: Morphologie des différents types cellulaires. 45
Figure 19 : Délamination du tube interne produit par la méthode roulée sur mandrin de métal. 46
Figure 20 : Tests mécaniques sur le tube externe reconstruit par génie tissulaire en fonction du matériau de la tige utilisé pour rouler le feuillet. 47
Figure 21 : Tests mécaniques sur le tube externe reconstruit par génie tissulaire en fonction de la technique utilisée, soit roulée sur mandrin ou empilement sur tige. 49
Figure 22: Histologie d'une coupe transversale des greffons par une coloration au Trichome de Masson 50
Figure 23 : Apparence macroscopique des tubes nerveux après 8 semaines d'implantation chez le rat RNU 51
Figure 24 : Vascularisation d'un tube nerveux pré-vascularisé à la suite d'une greffe de 4 jours pour combler un déficit de 15 mm du nerf sciatique d'un rat RNU immunodéficient. 52
Figure 25 : Formation des réseaux capillaires après 4 semaines d'implantation 53
Figure 26 : Migration des fibres nerveuses à l'intérieur des tubes nerveux 54
Figure 27 : Coloration au bleu de toluidine d'une coupe transversale (80 nm) de greffons à la suite d'une implantation de 4 semaines du tube nerveux chez le rat RNU immunodéficient. 55
Figure 28 : Quantification des fibres nerveuses par surface (mm^2) en fonction du temps d'implantation 56
Figure 29 : *Formation du réseau capillaire 2, 4 et 8 semaines post-greffe* 70

Liste des tableaux

Tableau 1 : Proportion des blessures des nerfs périphériques aux États-Unis sur une période de 14 ans (1993-2006) 7
Tableau 2 : Avantages et limites des quatre principales techniques de réparation des nerfs périphériques. 32
Tableau 3 : Comparaison entre le tube nerveux autologue créé par génie tissulaire et les tubes nerveux commerciaux. 65

Liste des abréviations, sigles, acronymes

BDNF : Facteur neurotrophique dérivé du cerveau de l'anglais Brain-Derived Neurotrophic Factor

BHN : Barrière hémato-nerveuse

CE : Cellules endothéliales

CEMV : Cellules endothéliales microvasculaires

CMAP : Potentiel d'action musculaire

CPAUL : Comité de protection des animaux de l'Université Laval

CPT : Current Perception Threshold

CS : Cellules de Schwann

DMEc : Dulbecco's Modified Eagle Medium complété à 10% de sérum de veau fœtal ainsi que des antibiotiques

EBM-2 : Endothelial Cell Basal Medium-2

EMG : Électromyogramme

FDA : Food and Drug Administration

GDNF : Facteur neurotrophe dérivé de la glie de l'anglais glia cell-derived neurotrophic factor

GFP : Green Fluorescent Protein

HUVEC : Cellule endothéliale de la veine ombilicale humaine de l'anglais Human umbilical vein endothelial cells

IL : Interleukine

iPSCs : Cellules souches pluripotentes induites de l'anglais Induced pluripotent stem cells

MBP : Protéine basique de la myéline de l'anglais Myelin Basic Protein

MEC : Matrice extracellulaire

MSCs : Cellules souches mésenchymateuses

MRC : Medical Research Council System

NF-L : Neurofilament, light polypeptide

NGF : Facteur de croissance des nerfs de l'anglais Nerve growth factor

NHDF : Normal Human Dermal Fibroblasts

NIS : Nationwide Inpatient Sample

PBS : Tampon phosphate salin

PECAM-1 : Platelet endothelial cell adhesion molecule (aussi appelé CD31)

PEG : Polyéthylène glycol

PETG : Polyethylene terephthalate glycol-modified

PLA : Acide polylactique

PLC : Polycaprolactone

PLCL : Poly-L-lactide-co-caprolactone

PLGA : Acide polylactique-co-glycolique

PTFE : Polytétrafluoéthylène

TN : Tube nerveux

TNCECS : Tube nerveux endothélialisé et enrichi en cellules de Schwann.

SFI : Indice fonctionnel du nerf sciatique de l'anglais Sciatic functional Index

SKP : Précurseurs dérivés de la peau de l'anglais Skin-derived precursors

SNC : Système nerveux central

SNP : Système nerveux périphérique

SVF : Sérum de Veau Fœtal

TLR : Récepteur de type Toll de l'anglais Toll-like receptors

UTS : Résistance ultime à la traction de l'anglais Ultimate Tensile Strength

VEGF : Facteur de croissance de l'endothélium vasculaire de l'anglais Vascular endothelial growth factor

3D : Trois dimensions

Remerciements

La première personne qui doit être remerciée est sans aucun doute mon directeur de recherche, le Dr François Berthod, qui m'a offert la chance de travailler sur un projet motivant et dont celui-ci m'a permis de me développer tant sur le plan personnel que professionnel. Je le remercie donc de m'avoir accueilli dans son laboratoire.

Je suis également très reconnaissante envers ma co-directrice de recherche, la Dre Hélène Khuong, une clinicienne-chercheuse comme il est rare de rencontrer. Elle est dédiée à ce projet et je la remercie pour la confiance qu'elle m'a accordée.

Un laboratoire ne serait rien sans ses professionnels de recherche. Je suis très reconnaissante envers Chantal Fauvel qui a été la première à me montrer les ficelles de la culture cellulaire. Elle est la personne qui a mis en place mon projet de maîtrise avant de se tourner vers de nouveaux horizons. Je tiens donc à la remercier une fois de plus. Je suis également reconnaissante envers Todd Galbraith, une personne passionnée par la recherche, qui m'a beaucoup aidée dans ce projet. Il a toujours de nouvelles idées à tester, de nouvelles méthodes pour améliorer les résultats. Je n'aurais jamais pu en faire autant sans son aide.

Ce projet n'aura pas pu être possible sans le travail dévoué du personnel de l'animalerie, soit particulière Karine Pichette et Julie Rivard qui dans les dernières années ont beaucoup contribué à la réussite de ce projet.

Je souhaite particulièrement remercier mes collègues de bureau, Thiéry et Aurélie, sans qui mes midis n'auraient pas été les mêmes. Ils sont toujours présents pour calmer mes angoisses et mes remises en question. Je me m'estime chanceuse d'avoir eu l'opportunité de faire partie de leur équipe. J'en profite pour également remercier toute l'équipe Neuro, Sabrina Bellenfant, Marie-Josée Beaudet ainsi que Rémy Pépin, qui étaient toujours disponibles pour répondre à mes questions. Je remercie également l'équipe Neuro élargie constituée du Dr François Gros-Louis, Lydia Touzel Deschênes ainsi que Vincent Roy. Les *party* de Noël n'auraient pas été aussi animés sans eux. Vincent Roy qui fera un excellent chargé de projet à ne pas en douter. J'ai pu compter sur lui autant en salle de culture que lors de l'élaboration de mes protocoles. Je tiens également à remercier Louise Ortet, stagiaire d'été, qui a réalisé les cultures pour les tests mécaniques.

Je remercie également la Dre Lucie Germain et le Dr François Auger qui sont le cœur du centre de recherche – LOEX. Ils ont su créer un laboratoire à la hauteur de tous les projets qui y sont développés par des équipes passionnées. Je terminerai par un chaleureux remerciement à toute la grande famille du LOEX.

Introduction

1.1 Problématique générale

Les traitements pour les blessures des nerfs périphériques ne datent pas d'hier. En effet, les premières récupérations fonctionnelles chez l'homme furent décrites par le Dr William Thorburn au début des années 1900. (Thorburn 1900, Desouches et al. 2005) Une de ses patientes récupéra des fonctions motrices à la suite d'une suture directe. Par la suite, il y a eu une réelle explosion d'avancées scientifiques dans le domaine pendant la Première, puis lors de la Deuxième Guerre mondiale. Près de 20% des traumas sévères de la guerre ont résulté en des transsections des nerfs périphériques permettant aux médecins de l'époque d'expérimenter de nouvelles méthodes de thérapies. (Woodhall and Beebe 1956, Gaudet, Popovich and Ramer 2011) En effet, ce nombre élevé de patients provoqua un essor de la recherche en matière de régénération des nerfs périphériques. C'est d'ailleurs à cette époque, que l'autogreffe, le standard clinique pour la réparation des nerfs périphériques, a vu le jour.

Jusqu'à lors, le standard en cas de lésion des nerfs était la suture directe de l'épinèvre décrite par Huenter dès 1873 puis raffiné par des techniques de microchirurgie de Sunderland en 1945. (Langley and Hashimoto 1917, Grinsell and Keating 2014) Les pionniers de la technique de l'autogreffe furent sans aucun doute les Drs Gutmann, Sanders et Seddon. Ils arrivèrent à la conclusion que les techniques disponibles ne permettaient pas une récupération des fonctions motrices chez les patients. Des études animales, puis cliniques chez l'homme permettront de démontrer l'efficacité d'une autogreffe nerveuse pour une meilleure récupération de l'autonomie chez le patient. (Seddon 1947, Gutmann and Sanders 1942) Le développement de nouvelles techniques de microchirurgie dans les années soixante, telles que l'utilisation de microscopes ainsi que d'instruments chirurgicaux de grande précision, a insufflé un deuxième souffle aux progrès fulgurants des techniques chirurgicales entamés lors de la 2e guerre mondiale. (Desouches et al. 2005, Millesi 1977)

Malgré des avancées considérables dans le domaine au début du 20e siècle, la réparation des lésions nerveuses demeure un problème majeur. En effet, seuls des raffinements mineurs des techniques chirurgicales ont eu lieu dans les 50 dernières années. Les techniques de la suture directe et de l'autogreffe sont toujours les standards dans la clinique moderne. La difficulté de développer des techniques de réparation réside dans le fait que bien que les axones aient la capacité de recroitre, ce processus de régénération de courte durée ne permet pas une récupération optimale des fonctions en cas de traumatisme important. (Lee and Wolfe 2000) Il est donc primordial de poursuivre la recherche sur les transsections des nerfs périphériques. Le présent ouvrage fera une revisite des lésions nerveuses et des techniques chirurgicales disponibles en clinique ainsi que des nouvelles tendances. Notre équipe apportera également sa contribution dans le domaine, en proposant un tube nerveux vivant créé par génie tissulaire.

1.2 Le nerf

Les nerfs périphériques ont été distingués des tendons par Herophilus en 300 av. J.-C. Il avait méticuleusement disséqué et suivi chaque nerf jusqu'à la moelle épinière et ainsi découvert le système nerveux. Les nerfs seront ensuite décrits, bien des années plus tard, comme des câbles permettant le transport des messages nerveux dans tous les organes. (Lee and Wolfe 2000)

1.2.1 Système nerveux périphérique

Le système nerveux central (SNC) est constitué du cerveau, centre d'interprétation de l'information, et de la moelle épinière tandis que le système nerveux périphérique (SNP) est constitué des nerfs crâniaux, spinaux et périphériques qui sont les récepteurs et conducteurs de cette information. Le système nerveux périphérique comprend donc deux voies, soit la voie sensitive (ou afférente) et la voie motrice (ou efférente).

Le système nerveux périphérique est divisé entre les fonctions volontaires et non volontaires, soit respectivement le système nerveux somatique et autonome. Le système nerveux somatique est composé des fibres motrices acheminant l'influx nerveux depuis les organes du sens, de la peau, des muscles squelettiques et régule les fonctions volontaires tandis que le système nerveux autonome transmet les influx nerveux provenant des viscères et régule l'activité des muscles lisses, muscles cardiaques ainsi que l'activité glandulaire. Le système nerveux autonome est lui-même subdivisé en deux systèmes soit l'activité sympathique et parasympathique. Le système nerveux sympathique prépare l'organisme à une action où le corps devra s'adapter en réponse à un stress. Il est souvent associé à la réponse de combat ou de fuite. Il répond rapidement afin d'adapter le corps à la nouvelle situation. Par exemple, il peut entrainer une accélération de l'activité cardiaque et respiratoire, une augmentation de la tension artérielle, une dilatation des pupilles ou encore une diminution de l'activité digestive. Ce système est donc associé à l'activité de deux neurotransmetteurs, soit la noradrénaline et l'adrénaline. Au contraire, le système nerveux parasympathique est associé aux activités internes de repos et de digestion. Il permet de contrôler de manière précise l'activité corporelle soit par les activités involontaires des organes, glandes et vaisseaux sanguins. Le système parasympathique utilise donc le neurotransmetteur acétylcholine pour induire un ralentissement général des fonctions de l'organisme, soit de la fréquence cardiaque et de l'activité respiratoire tandis qu'il augmente les sécrétions digestives et la mobilité du tractus gastro-intestinal. Les deux systèmes doivent donc communiquer afin de fonctionner en synergie. (Purves et al. 2004)

1.2.2 Fonction

Le nerf est un organe du système nerveux composé de neurones projetant leurs axones dans tous les tissus. Par ce fait, il est responsable de la communication entre le système nerveux central (encéphale et moelle épinière) et le reste du corps. Sa fonction est donc de transmettre les stimuli d'un tissu à un autre. Le message nerveux est de nature électrique et est constitué d'un potentiel d'action, évènement durant lequel le potentiel électrique d'une cellule augmente puis chute rapidement, tandis qu'il se propage le long des axones. Les neurones vont générer un signal électrique qui véhicule l'information sur de très longues distances pour ensuite les transmettre à d'autres cellules via des connexions synaptiques. Ces signaux dépendent des modifications du potentiel électrique au repos à travers la membrane plasmique contrôlés par les pompes membranaires ainsi que la perméabilité sélective de la membrane aux ions.

Lorsque la cellule est en état de repos, les canaux potassiques K+ et les canaux sodiques Na+ voltage dépendant sont fermés. Le potentiel de repos du neurone est donc d'environ -70 millivolts (mV) (-40 à -90 mV selon le type de neurone). Lorsqu'un stimulus externe dépolarise la membrane, les canaux calciques Ca+ vont s'ouvrir et permettre une entrée massive d'ions Ca+ dans le cytoplasme de la cellule. Si la dépolarisation atteint le seuil d'excitation de -50mV, un potentiel d'action pourra être créé. Bref, si le seuil d'excitation est atteint, l'entrée massive de calcium provoquera un changement continu du voltage jusqu'à atteindre +30 mV, seuil auquel le potentiel d'action sera créé. On entre donc dans la phase de dépolarisation du potentiel d'action. Un plus grand nombre de canaux Na+ s'ouvrent tandis que les canaux K+ restent fermés. Le milieu intracellulaire devient alors positif. Par la suite, les canaux Ca+ vont se fermer tandis que les canaux K+ vont s'ouvrir permettant la sortie de K+ afin que le milieu intracellulaire retourne à un état négatif. Il s'agit de la phase de repolarisation du potentiel d'action. Certains canaux K+ vont rester ouverts entrainant l'hyperpolarisation de la cellule. Ils se refermeront puis la plupart des canaux Ca+ s'ouvriront pour rétablir l'état de repos. Le message électrique peut ainsi circuler le long de l'axone jusqu'aux corpuscules nerveux terminaux sans perdre de sa puissance. (Purves et al. 2004, Campbell et al. 2012) (Voir figure 1 pour plus de détails)

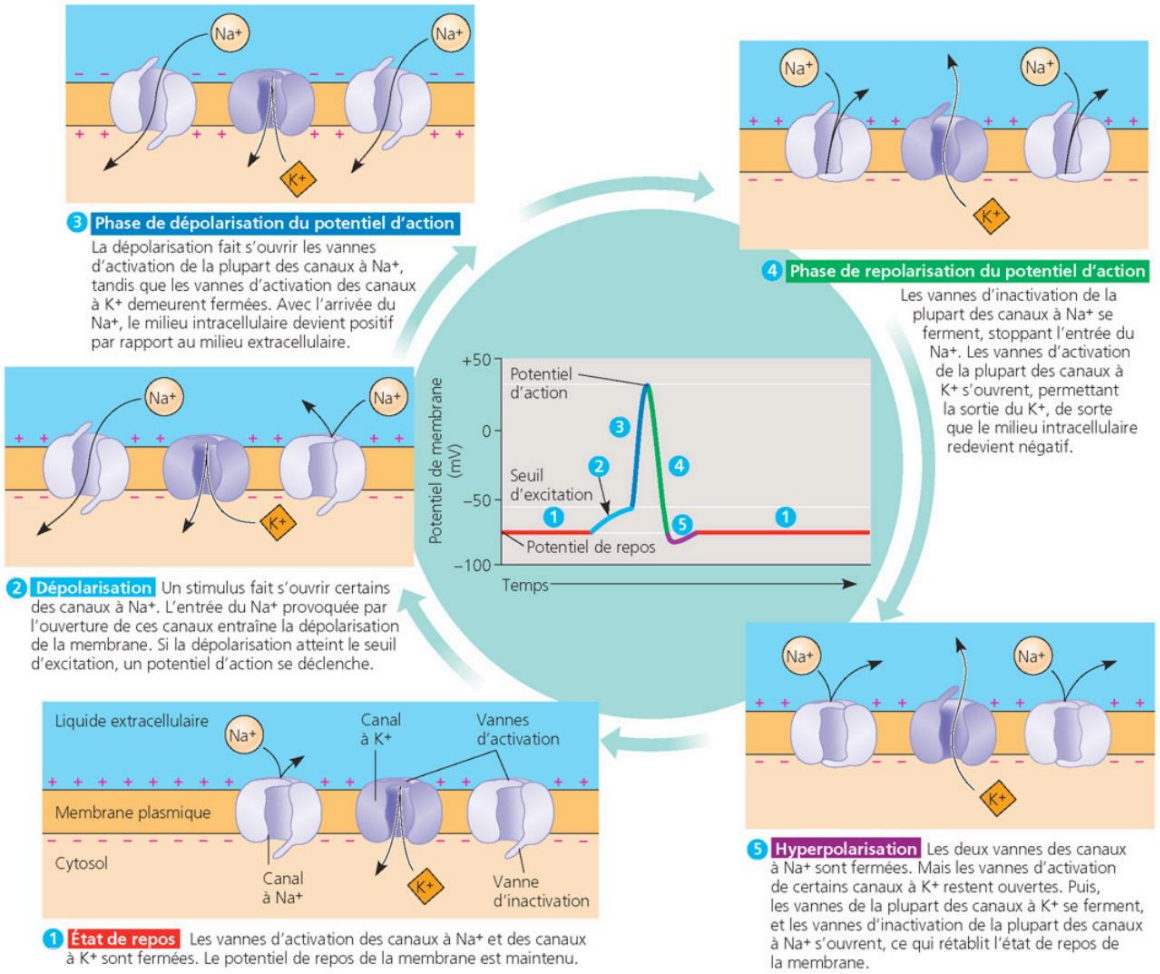

Figure 1 : Étape de la production d'un potentiel d'action en réponse à un stimulus.
Le schéma représente la réponse des canaux tension-dépendants à Na+ et K+ de la membrane plasmique des neurones en 5 étapes; (1) L'état de repos, (2) la dépolarisation, (3) la phase de dépolarisation du potentiel d'action, (4) la phase de repolarisation ainsi que (5) l'hyperpolarisation. Reproduction de Campbell et al. 2012

Le système nerveux traite l'information en trois étapes successives soit la réception de l'information sensorielle, l'intégration de cette information et l'émission de commandes motrices. Ces trois étapes sont donc générées par trois types distincts de neurones. Les neurones afférents (également appelés neurones sensitifs) transmettent l'information perçue par des récepteurs sensoriels qui détectent les stimuli externes tels que le son, la chaleur, les odeurs ou la sensation de toucher, mais également des stimuli internes tels que la pression artérielle ou la concentration sanguine en CO_2. L'information nerveuse suit un parcours très ordonné. L'information sensitive reçue est ensuite transmise au centre d'intégration et d'interprétation de l'information soit le cerveau ou la moelle épinière. Cette information est acheminée à partir des récepteurs sensoriels.

La grande majorité des neurones du cerveau sont des interneurones qui permettent de relier les neurones les uns aux autres. Une fois que le SNC a traité l'information de la voie sensitive, un nouvel influx nerveux va être transmis par la voie motrice. Les neurones efférents (ou neurones moteurs) qui ont des prolongements axonaux

à l'extérieur du centre d'intégration vont transmettre cette réponse vers les organes effecteurs, soient les muscles ou les glandes. Ces signaux électriques vont provoquer une réponse aux stimuli sensoriels précédemment captés. La réponse peut être une contraction musculaire ou encore une sécrétion d'hormones par les glandes. Cette réponse motrice est adaptée en fonction des stimuli environnementaux. Les nerfs vont donc transmettre des messages électriques de nature sensorielle ou motrice. (Campbell et al. 2012)

Les nerfs peuvent donc avoir des fibres motrices, sensorielles ou encore être une combinaison des deux. Par exemple, le nerf sciatique est un nerf mixte, c'est-à-dire qu'il comprend à la fois des fibres motrices et des fibres sensitives. Le nerf sciatique débute au sommet du plexus sacral. Son trajet passe par la région fessière puis la région postérieure de la cuisse. Il se divise ensuite en deux branches terminales soit le nerf fibulaire commun et le nerf tibial. Le nerf fibulaire innerve les muscles antérolatéraux de la jambe et du dessus du pied tandis que le nerf tibial innerve la majeure partie des muscles de la jambe ainsi que la plante du pied. Le nerf sciatique est le nerf le plus long et plus gros du corps humain. Il est responsable des mouvements de flexion de la jambe ainsi que du pied et permet la sensation au niveau de la partie postérieure et latérale de la jambe, en plus de l'ensemble du pied.

1.2.3 Structure

Le nerf périphérique est constitué d'une microstructure complexe contenant trois différents types de tissus conjonctifs soit l'endonèvre, le périnèvre et l'épinèvre. (Figure 2) En fait, plusieurs fibres nerveuses, soit les axones des neurones, sont associées en fascicules moteurs ou sensoriels. Chaque axone individuel est entouré par l'endonèvre qui est un tissu conjonctif lâche formé de collagène. Par la suite, plusieurs fascicules de fibres sont associés ensemble autour du périnèvre formant des groupements de fascicules. Ces groupes de fascicules sont eux-mêmes entourés par la lame basale. Finalement, plusieurs groupements de fascicules s'associent autour de l'épinèvre qui est un tissu conjonctif dense dans lequel on retrouve des adipocytes et des vaisseaux sanguins et dont le rôle principal est la protection mécanique du nerf. C'est l'épinèvre qui définit le nerf de manière anatomique et il compte pour 50% de la surface totale de celui-ci. C'est d'ailleurs l'épinèvre qui est suturé lors de la réparation des nerfs. On retrouve également un réseau de capillaires clairsemés au niveau de l'endonèvre. Outre l'endonèvre, les axones peuvent également être entourés par une gaine de myéline produite par les cellules de Schwann. La matrice extracellulaire du périnèvre est constituée de collagène VI, collagène IV, laminine β2 ainsi que des protéoglycanes. Dans le nerf, on retrouve donc différents types cellulaires soit des neurones, des cellules de Schwann, des cellules endothéliales, des macrophages ainsi que des fibroblastes. (Grinsell and Keating 2014, Petcu et al. 2018)

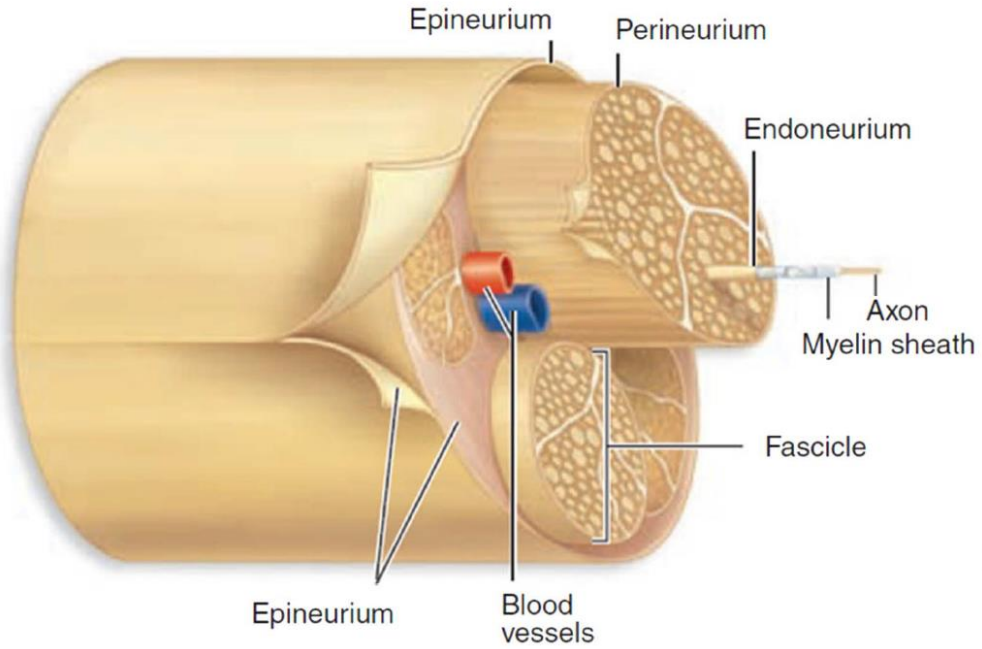

Figure 2 : Schéma de la structure du nerf périphérique
Le nerf périphérique comprend différentes composantes anatomiques telles que les trois différents types de tissu conjonctif; l'épinèvre, le périnèvre et l'endonèvre. Les axones sont assemblés en fascicules grâce à cette matrice. (Petcu et al. 2018)

1.3 Transsections des nerfs périphériques

Les lésions des nerfs périphériques entrainent des pertes de motricité et de sensibilité tactile en aval de la blessure, en plus de provoquer des douleurs neuropathiques chez les patients. Au Canada, les blessures des nerfs périphériques sont principalement causées par la pratique de sports à risque tels que le football et le hockey, mais la principale cause reste les accidents de véhicules motorisés tels que la motoneige et le VTT. (Toth, McNeill and Feasby 2005) Chez les joueurs de football, les blessures du plexus brachial sont la troisième cause de blessures les plus fréquentes. Une étude réalisée dans deux centres universitaires de l'Ouest canadien a démontré que ces blessures représentaient 49% de tous les incidents. (Meeuwisse et al. 2000) Les blessures du plexus brachial sont également très fréquentes à la suite d'accidents de motoneigistes. En effet, 4,8% des accidents de motoneige résultent en une blessure du plexus branchial. (Midha 1997)

Une banque de données représentant les blessures des nerfs périphériques des centres primaires aux États-Unis (Nationwide Inpatient Sample (NIS)) a permis de mettre en évidence que la majorité des lésions des nerfs périphériques subviennent au niveau des membres supérieurs. On parle principalement des nerfs médians, cubitaux et radiaux (Tableau 1). Ces blessures affectent de manière disproportionnée les jeunes hommes (>70%) âgés entre 18 et 44 ans (Tableau 1). Les transsections des nerfs ont des impacts dévastateurs sur le quotidien de jeunes pourtant en parfaite santé. La perte de motricité et de sensibilité a donc une incidence sur la qualité de vie de ceux-ci. (Lad et al. 2010)

De plus, ces blessures ont un impact considérable sur le coût de la santé. L'étude de la NIS a d'ailleurs démontré qu'en 2006 le coût nominal pour une blessure des nerfs médian, cubital et radial s'élevait entre 20 000 et 30 000 $ US pour un seul patient. (Lad et al. 2010) Ces lésions résulteraient en un coût annuel approximatif de 150 milliards de dollars aux États-Unis. (Grinsell and Keating 2014) En plus du coût faramineux, les transsections des nerfs périphériques nécessitent des reconstructions, chirurgies ayant un assez faible taux de succès. Pour des réparations des nerfs médian et cubital, le taux de récupération des fonctions motrices chez les patients dépasseraient à peine les 50% de succès (51,6) tandis que pour les récupérations des fonctions sensorielles, le taux de réussite des chirurgies seraient aussi bas que 42,6%. (Ruijs et al. 2005)

Tableau 1 : Proportion des blessures des nerfs périphériques aux États-Unis sur une période de 14 ans (1993-2006)
Banque de données de la Nationwide Inpatient Sample (NIS) pour le projet « Healtcare Cost and Utilization », Agence de la recherche sur la santé et la qualité (Rockville,MD) Données tirées de Lad et al, 2010

Nerf	Médian	Cubital	Radial
Nombre de cas	2737	3996	3304
Proportion sexe masculin	77,70%	76,42%	70,80%
Proportion de la tranche d'âge 18-44 ans	60,78%	59,01%	50,70%

1.3.1 Types de lésions

Le Dr Seddon détermina la première classification des lésions des nerfs périphériques en 1943. (Seddon 1943) Cette dernière était basée sur les manifestations cliniques des dommages aux nerfs. Il peut s'agir de pertes de fonctions telles que la paralysie des muscles ou la perte de sensibilité tactile (ex. : une perte de sensation à la douleur) soit due aux perversions des fonctions telles que des contractions involontaires des muscles ou des sensations « fantômes » (Ex. paresthésies ou des douleurs spontanées).

Seddon utilisera les termes proposés par le Pr Henry Cohen en 1941 pour décrire les trois classes de lésions.(Figure 3)(Seddon 1943) Le premier stade est la neuropraxie, c'est-à-dire un blocage transitoire de la stimulation nerveuse. Il survient alors une paralysie du membre atteint, mais sans être accompagné de dégénérescence périphérique. On peut retrouver chez le patient une dégénérescence locale de la gaine de myéline, toutefois la récupération demeure complète et spontanée. Ce type de lésions ne nécessite pas d'intervention chirurgicale.

Le deuxième stade est l'axonotmèse, soit une lésion de la continuité. Cela signifie que les fibres nerveuses seront endommagées causant ainsi de la dégénérescence Wallérienne, mais il y aura conservation des structures de support. L'endonèvre et le périnèvre seront donc préservés. Ces lésions sont provoquées par un écrasement ou une contusion sévère et présenteront une récupération variable. Dans bien des cas, la régénération sera spontanée et ne nécessitera pas d'intervention chirurgicale.

Le troisième et dernier stade est la neurotmèse, soit le stade le plus grave. Il s'agit d'une division anatomique complète du nerf. Toutes les parties essentielles du nerf sont détruites provoquant une interruption complète des stimulations nerveuses, et par ce fait, une perte des fonctions motrices et sensitives du nerf lésé. La régénération spontanée est rare et l'intervention chirurgicale sera indispensable.

En 1951, le Dr Sunderland ajoutera de la précision par une classification à 5 degrés basée sur la sévérité de la blessure. (Figure 4)(Sunderland 1951) Le premier degré est une interruption de la conduction avec préservation de la continuité anatomique. Les patients bénéficieront d'une récupération rapide et spontanée. Le deuxième degré est une désintégration des axones suivis d'une régénération puisque la structure de soutien est conservée. Le troisième degré est une désintégration axonale accompagnée d'une perte de continuité de l'endonèvre. Les axones n'étant pas confinés dans le tube endoneural, leur croissance est obstruée et mal dirigée. Le parcours de réinnervation sera alors modifié. Le quatrième degré est une désorganisation complète de la structure interne du nerf, mais dont la continuité est préservée. Les axones sont alors en mesure de passer les espaces intrafuniculaires augmentant ainsi le risque de fibrose. Finalement, le dernier degré est une transsection du nerf périphérique provoquant une perte complète des fonctions motrices et sensorielles. L'intervention chirurgicale sera nécessaire et indispensable. Cette classification reste acceptée à ce jour. La plupart des systèmes tentent de juger le degré d'une blessure par ses symptômes, sa pathologie et son pronostic.

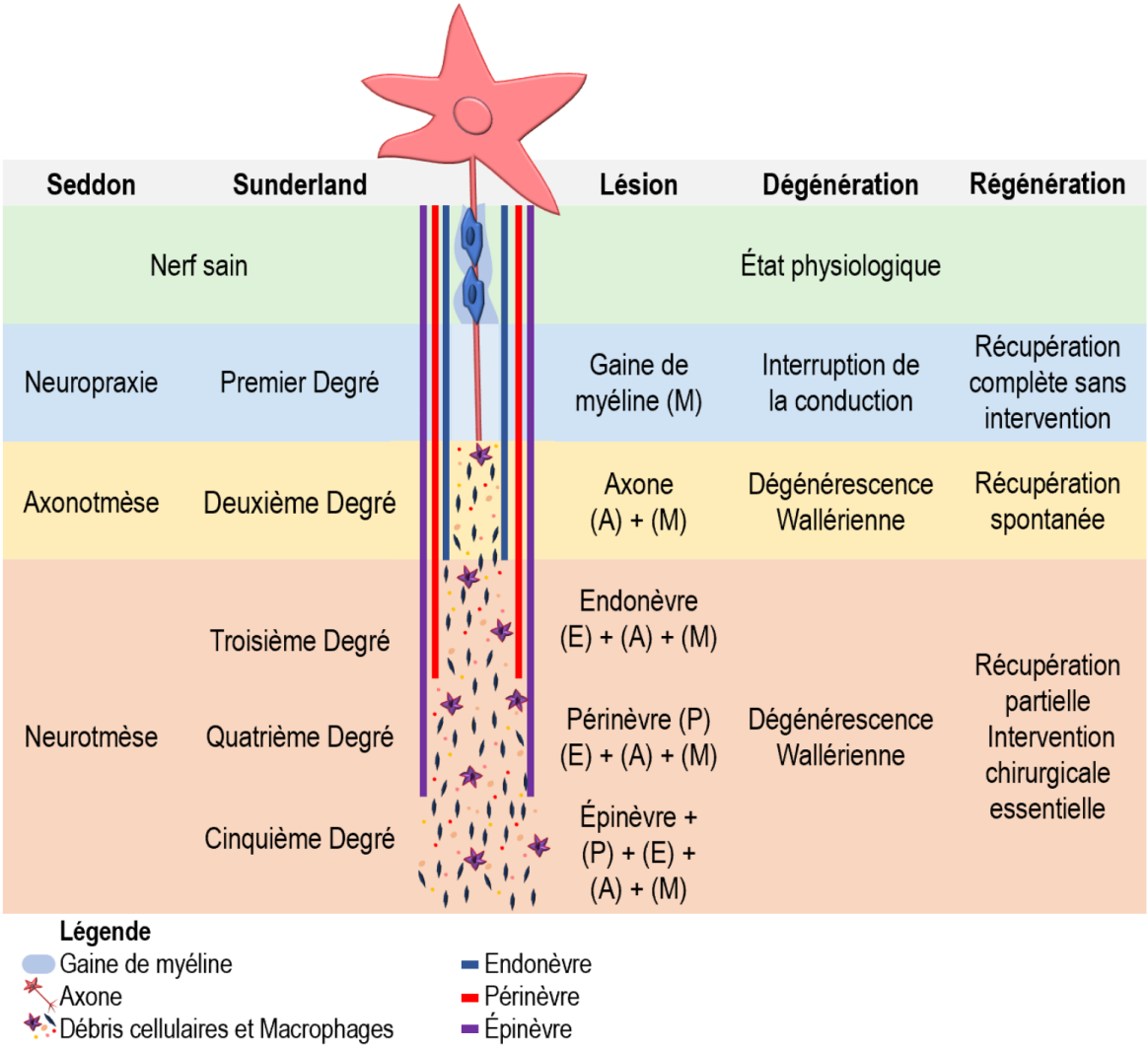

Figure 3 : Classification des lésions des nerfs périphériques de Seddon et Sunderland.
La classification de Seddon comprend 3 classes basées sur les manifestations cliniques des dommages aux nerfs et la classification de Sunderland est constituée de 5 degrés selon la sévérité de la blessure.

L'évaluation clinique des patients présentant des lésions nerveuses périphériques est réalisée en fonction de la dynamique de la blessure. Ils seront soumis à un examen physique et clinique. Un test d'électromyographie (EMG) déterminera la possibilité de récupération des unités motrices. Le test consiste à insérer des aiguilles dans le muscle afin d'étudier l'activité électrique de celui-ci au repos, ainsi que les fonctions motrices volontaires. L'évaluation clinique reste l'étape la plus importante dans le diagnostic d'une lésion nerveuse. La puissance motrice, la sensibilité et les fonctions motrices autonomes sont évaluées lors de l'examen physique. Le système de classification de la force musculaire le plus couramment utilisé en clinique est le British Medical Research Council System (MRC). Le score musculaire MRC permet d'évaluer la force musculaire selon une échelle de 0 à 5, soit le degré le plus bas étant une absence de contraction musculaire et le degré le plus élevé une force musculaire normale. (Riccio et al. 2019)

1.3.2 Processus de dégénération du nerf - Dégénérescence Wallérienne

Bien que le SNP aient la capacité de se régénérer spontanément après une blessure, ce n'est pas le cas pour le SNC. Comment expliquer cette différence ? En fait, l'équilibre entre les signaux inhibiteurs et la capacité intrinsèque du neurone lésé détermineront l'efficacité de la régénération axonale à la suite d'une lésion. Le corps cellulaire d'un neurone lésé doit recevoir des informations bien précises sur le site et l'étendue de la lésion axonale afin d'augmenter sa capacité de régénérescence. (Abe and Cavalli 2008)

Le rôle critique des cellules de Schwann dans le soutien de la régénération nerveuse dans le SNP et l'incapacité des oligodendrocytes, cellules gliales du cerveau, à le faire dans le SNC, est une préoccupation depuis aussi loin que les travaux de Ramon y Cajal en 1928. (Cajal 1928, Gordon 2016) Les oligodendrocytes, tout comme les cellules de Schwann, ont le rôle de myéliniser les axones. Dans les deux systèmes, lorsqu'un axone est déconnecté de son corps cellulaire, celui-ci est soumis à la dégénérescence Wallérienne. (Stoll, Jander and Myers 2002). La différence cruciale est que les cellules de Schwann dénervées vont être en mesure de proliférer et de produire de longs prolongements cytoplasmiques. Les cellules de Schwann pourront ainsi traverser le site de lésion afin de reconnecter le segment proximal au segment distal du nerf lésé. Pour ce faire, elles vont migrer sur les tubes endoneuriaux et ainsi guider les axones vers leur cible dénervée. (Cajal 1928, Büngner 1891, Fu and Gordon 1995) Toutefois, la fenêtre durant laquelle les cellules de Schwann expriment les gènes de croissance est limitée, et par conséquent, la période de croissance des axones est elle aussi limitée. (Fu and Gordon 1995, Gordon, Tyreman and Raji 2011) Le nombre de cellules de Schwann décroitra et celles-ci subiront un phénomène d'atrophie échouant ainsi à supporter la régénération. La capacité remarquable du SNP à se régénérer repose donc sur la plasticité surprenante des cellules de Schwann ainsi que leur capacité de passer d'un état de différenciation à une autre, et d'un état de prolifération à un état de migration. (Jessen and Mirsky 2008)(Figure 5)

La dégénérescence Wallérienne

Lors d'une lésion du système nerveux périphérique, le segment distal du nerf lésé se dégénérera progressivement par un processus appelé la dégénérescence Wallérienne d'après le Pr Augustus VolneyWaller qui a été le premier, il y a plus de 160 ans, à caractériser le changement morphologique du nerf à la suite d'une lésion. (Stoll et al. 2002) La dégénérescence Wallérienne est un processus qui sera enclenché lors de la rupture de l'axone et de la myéline. En effet, la dégénérescence intrinsèque des axones lésés a été identifiée comme l'évènement clé, soit le déclenchant d'une cascade de réponses cellulaires conduisant à l'élimination des débris d'axones et de myéline qui sont des inhibiteurs à la création d'un environnement favorable à la repousse axonale dans le nerf périphérique. (Vargas and Barres 2007)

La dégénérescence axonale du segment distal est responsable de ce déclenchement du processus dégénératif à la suite d'une transsection du nerf périphérique. Cependant, la dégénérescence de l'axone ne se produit pas instantanément. Le segment distal demeure intact ainsi la période de latence entre la lésion et le début de la dégénérescence peut être de plusieurs jours chez le primate. Éventuellement, une désintégration granulaire du cytosquelette de l'axone se produira, soit la destruction soudaine des éléments cytosquelettiques en fins débris. (Sievers et al. 2003, Gaudet et al. 2011) Brièvement, des mécanismes intrinsèques à l'axone lésé vont mener à une entrée de calcium dans l'axoplasme, nécessaire pour lancer le processus. L'influx de calcium active la calpaïne, une protéase essentielle à la dégradation du cytosquelette et la dégénérescence des axones. (Stirling and Stys 2010)(Figure 4)

La dégénérescence Wallérienne est un processus complexe qui est initié à la suite d'un dommage métabolique ou mécanique des nerfs périphériques et qui induit de multiples réactions telles que la dégénérescence de l'axone et la rupture de la myéline, mais également la prolifération de cellules gliales, la rupture de la barrière hémato-nerveuse (BHN) ainsi que l'infiltration et l'activation des macrophages. (Chen, Piao and Bonaldo 2015)

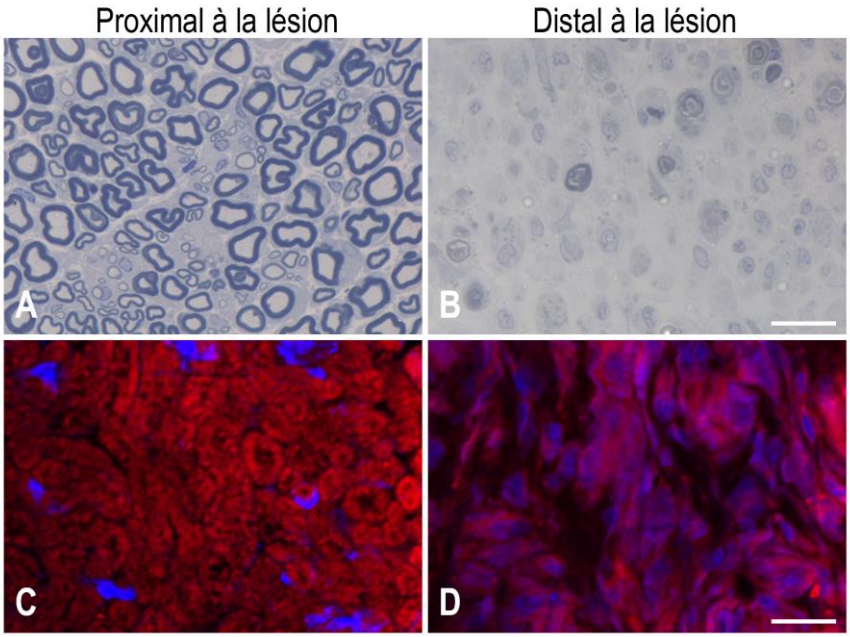

Figure 4 : Processus de dégénérescence Wallérienne dans le nerf sciatique d'un rat.
La myéline étant mise en évidence par une coloration au bleu de toluidine (A-B) et Nile red (C-D), on peut observer le phénomène de dégénérescence Wallérienne dans le segment distal à la lésion (B, D). Les axones sont toujours myélinisés en proximal (A, C) tandis qu'on observe sa dégénération en distal. Les macrophages activés ayant phagocyté les débris de myéline à la suite du relargage de celle-ci par les cellules de Schwann. Barre de mesure: 20µm

1.3.2.1 Rôle des cellules de Schwann dans la dégénérescence Wallérienne

Les premiers répondants sur le site de transsection d'un nerf périphérique sont les cellules de Schwann. Il a été identifié très tôt par Ramon y Cajal, que les cellules de Schwann, cellules gliales du SNP, étaient cruciales à la fonction des nerfs, mais également à leur réparation. Ils fournissent un soutien trophique aux axones en développement, matures et en régénération. En outre, la lame basale produite par ces cellules ainsi que ses composantes, favorisent la croissance axonale. (Gaudet et al. 2011)

> Pendant les trois à quatre semaines suivant la transsection, pratiquement tous les bourgeonnements neuronaux présents dans le segment périphérique sont dépourvus de noyaux et gaine de myéline. Mais à partir de la quatrième semaine et parfois même avant, des cellules fusiformes à noyau allongé s'étendent autour des fibres. Ces cellules sont produites par la prolifération de l'ancienne cellule de Schwann.
>
> Ramon y Cajal, p.244, traduction libre

Les cellules de Schwann myélinisantes associées à des axones détachés répondent à la lésion, avant même le début de la dégénérescence des axones, en modifiant leur expression génique. Dans les 48 premières heures, les cellules de Schwann cessent de produire les protéines de la myéline, régulent positivement les gènes associés à la régénération (GAP-43, facteurs neurotrophiques et la neuréguline) et débutent ainsi leur prolifération. (Liu, Yang and Yang 1995) Autant les cellules myélinisantes que non myélinisantes, entrent en état proliératif dont le pic de croissance se situe à environ 4 jours post-lésion. Les cellules de Schwann ainsi confinées à leur tube de la lame basale vont s'aligner, et fourniront un substrat de soutien ainsi que des facteurs de croissance favorables à la régénération des axones. (Stoll et al. 1989)

Les cellules de Schwann jouent également un rôle actif dans le nettoyage des débris de myéline provenant des Schwann endommagées, qui freinent la migration axonale dans le segment distal du nerf lésé. De plus, ces débris contiennent des molécules inhibitrices de la croissance axonale. (Shen et al. 2000) Les cellules de Schwann éliminent donc la myéline par autophagie et sont les cellules phagocytaires majeures pendant les 5 premiers jours suivant la lésion. (Gomez-Sanchez et al. 2017)

1.3.2.2 Rôle des cellules des macrophages dans la dégénérescence Wallérienne

La réponse immune dans le tissu nerveux lésé comprend, dans les heures et jours suivant la lésion, une arrivée massive de neutrophiles phagocytaires et macrophages tandis que dans les semaines suivantes, on retrouvera une accumulation de lymphocytes dans le segment distal du nerf lésé. (Gaudet et al. 2011) Les macrophages sont les cellules immunitaires les plus abondantes qui infiltrent les nerfs en dégénération. Ceux-ci proviennent principalement des monocytes en circulation dans le sang. (Chen et al. 2015) Un certain nombre d'études ont démontré que les macrophages jouent non seulement un rôle clé dans l'élimination des débris de myéline et la modulation des activités des cellules de Schwann, mais qu'ils sont également sensibilisés par le microenvironnement local lésé afin de promouvoir la régénération axonale en libérant un grand nombre de facteurs liés à la régénération, y compris les protéines de la matrice extracellulaire (MEC), les facteurs de croissance, les cytokines et les chimiokines. (Perry, Brown and Gordon 1987)

À la suite de la lésion nerveuse, la perturbation de l'unité cellules de Schwann-axone déclenche la différenciation de cellules de Schwann et induit la libération de multiples facteurs dont notamment des chimiokines, cytokines, et autres facteurs responsables de l'infiltration des macrophages. Autant des études *in vivo* qu'*in vitro* ont démontré que ces facteurs sont rapidement produits par la cellule de Schwann à la suite d'une transsection du nerf périphérique et qu'ils agissent comme des chemo-attractants pour l'infiltration des macrophages au site de lésion. (Tofaris et al. 2002)

Bien que ce soient les cellules de Schwann qui, rapidement, vont phagocyter les débris cellulaires au site de lésion, ce sont les macrophages qui vont participer lors des stades plus avancés de la dégénérescence Wallérienne. (Mueller et al. 2003) Celles-ci seront les cellules majoritairement responsables du nettoyage des débris de myéline et d'axones. En complément au rôle prédominent des macrophages hématogènes, les macrophages résidents vont également compter pour 2 à 9% des cellules présentes dans le nerf périphérique et sont également dotées d'une capacité phagocytaire. Les macrophages résidents vont produire une réponse inflammatoire à la suite de la lésion par l'expression de leur TLR et la sécrétion d'IL-13 et IL-1β, polarisant ainsi un phénotype anti-inflammatoire (M2), contribuant à la régénération axonale. (Defrancesco-Lisowitz et al. 2015, Chen et al. 2015)

1.3.2.3 Rôle de la barrière hémato-nerveuse dans la dégénérescence Wallérienne

Tel que vu précédemment, plusieurs changements se produisent dans le nerf en réponse à une transsection, une autre de ces modifications est la perméabilisation de la barrière hémato-nerveuse. La BHN joue donc également un rôle important dans la dégénérescence Wallérienne. Brièvement, la BHN est constituée de cellules endothéliales fenestrées reliées par des jonctions serrées et dont le rôle est de restreindre le mouvement des protéines, des hormones, des ions et des substances toxiques du sang vers le tissu neural.

Bien que la barrière hémato-nerveuse soit souvent ébréchée au niveau du site de lésion, elle n'est pas compromise avant le début de la dégénérescence du nerf. À ce stade, la barrière sera compromise en aval de la blessure pendant au moins quatre ans suivant la lésion. Cette perméabilité sera à son maximum 4 à 7 jours suivant la lésion du nerf, correspondant à la phase d'inflammation aiguë. (Gaudet et al. 2011) Cela permet aux facteurs véhiculés par le sang et aux cellules de réparation des tissus nerveux d'atteindre la zone de lésion. En effet, il a été remarqué que le nombre de capillaires de l'endonèvre ainsi que leur perméabilité augmentent durant la régénération nerveuse, ce qui encourage l'élimination des débris cellulaire et l'élongation des axones. (Mizisin and Weerasuriya 2011, Weerasuriya and Hockman 1992, Popovich et al. 1996)

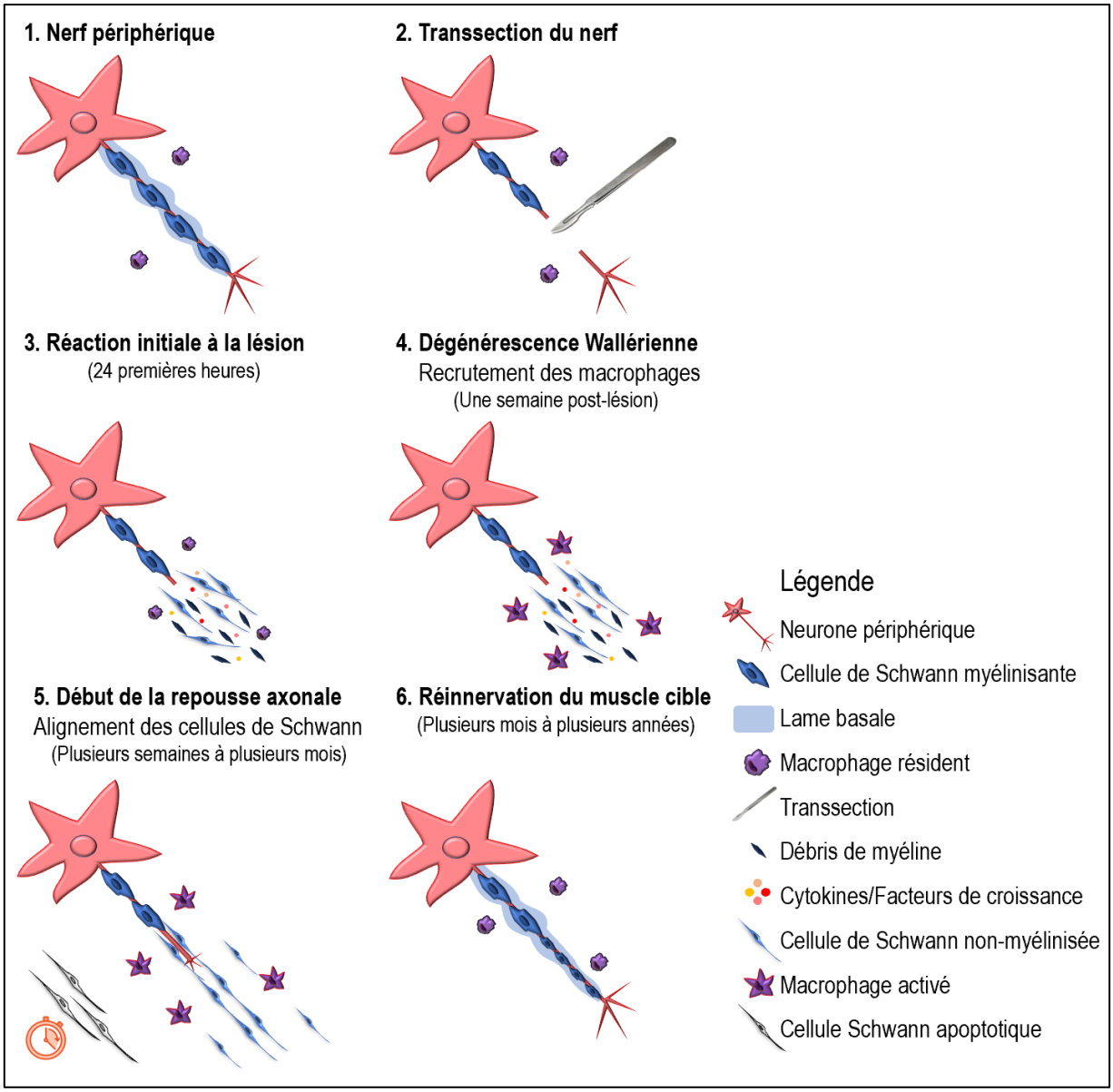

Figure 5: Processus de dégénérescence Wallérienne ainsi que le processus de réinnervation de la cible à la suite d'une transsection d'un nerf périphérique.

1. Schématisation d'un nerf périphérique. Seul un axone est représenté. Brièvement, l'endonèvre d'un nerf sain est constitué d'un axone myélinisé par des cellules de Schwann ainsi que les cellules macrophages résidentes. 2. Transsection du nerf. Division anatomique complète du nerf, c'est-à-dire une neurotmèse. 3. Rapidement à la suite de la transsection, les cellules de Schwann du nerf lésé vont relarguer leur myéline. Celles-ci vont ensuite entrer dans un état de prolifération à l'intérieur du tube de la lame basale, vont produire des cytokines et autres facteurs de croissance enclenchant ainsi le processus de régénération du nerf. Les cellules de Schwann vont finalement débuter la phagocytose des débris cellulaires (axones et myéline). 4. Dégénérescence Wallérienne. Les cytokines et facteurs de croissance relargués par les cellules de Schwann et l'axone lésé vont permettre d'activer les macrophages résidents ainsi que le recrutement de macrophages du sang. Ces macrophages vont nettoyer la zone de la lésion des débris de myéline et d'axones en plus de produire des facteurs neurotrophiques facilitant la migration des cellules de Schwann. 5. À la suite d'une période de latence, les axones vont former un cône de croissance et vont débuter leur régénération étant guidée par les bandes de Büngner. Les cellules de Schwann dénervées pour une longue période supporteront moins la régénération et seront plus susceptibles à l'apoptose. 6. L'axone ayant traversé le site de lésion et dont l'environnement lui aura permis de rejoindre le segment distal du nerf lésé, pourra reconnecter avec sa cible. L'axone remyélinisé sera constitué d'une gaine de myéline plus mince. (Inspiré de Gaudet et al 2011)

1.3.3 Régénération des nerfs périphériques

La zone de lésion ayant été préparée par la dégénérescence Wallérienne, la régénération axonale peut alors débuter. Une fois de plus, les cellules majoritairement impliquées dans le processus seront les macrophages, les cellules de Schwann ainsi que les cellules endothéliales.

1.3.3.1 Rôle des macrophages dans la régénération des nerfs périphériques

Bien que les macrophages aient d'abord été connus pour leur forte activité phagocytaire, de plus en plus d'études tendent à démontrer leur importance dans la régénération des nerfs. Après leur infiltration, les macrophages contribuent à la réparation des nerfs en bloquant le signal inhibiteur de la régénération présent dans les débris de myéline et trace la voie vers la repousse axonale. De plus, ils produisent un grand éventail de facteurs tels que des facteurs de croissance/cytokines et stimulent le remodelage de la matrice extracellulaire du segment distal du nerf lésé pour promouvoir la croissance des axones en régénération. (Perry et al. 1987)

1.3.3.2 Rôle des cellules de Schwann dans la régénération des nerfs périphériques

Il a été démontré que les cellules de Schwann jouaient un rôle crucial dans la régénération. En plus de leur rôle phagocytaire, les cellules de Schwann vont sécréter, en distal de la lésion, d'importants facteurs trophiques et libérer des cytokines et chimiokines qui vont promouvoir la migration et la survie axonale, éliminer les débris agissant comme barrière à la repousse axonale et sécréter des molécules de la MEC. (Gaudet et al. 2011, Chen, Yu and Strickland 2007)

Les cellules de Schwann qui perdent le contact avec leur axone, et qui sont ainsi dénervées, prolifèrent de façon transitoire et forment une structure tubulaire à l'intérieur du tube de la lame basale. Elles ont été observées pour la première fois par le Pr Büngner et ainsi nommées les bandes de Büngner. (Ide 1996, Büngner 1891) Ces bandes remplaceront l'unité cellules de Schwann-axone et serviront de substrat pour la croissance axonale. (Arthur-Farraj et al. 2012)

À la suite de la dégénérescence Wallérienne, les cellules de Schwann myélinisantes et non myélinisantes (également appelées les cellules Remak) situées dans le segment distal de la blessure vont se réorganiser et modifier leurs propriétés pour supporter la croissance ainsi que la survie des neurones pour éventuellement guider les neurites jusqu'à leur cible. Les cellules de Schwann formeront à ce stade des élongations parallèles pour générer des corridors essentiels à la régénération des nerfs. (Gomez-Sanchez et al. 2017) Les cellules de Schwann se chevauchent donc à l'intérieur du tube de la lame basale pour former lesdites bandes de Büngner qui seront essentielles au guidage axonal. Ainsi, la lumière du nerf sera réorganisée par des centaines de micro-canaux. Les cellules de Schwann ainsi que la MEC fournissent des chemins indispensables à la repousse

axonale. (Ribeiro-Resende et al. 2009) En effet, elles remplissent le rôle d'échafaudage à la régénération des axones. Les axones en régénération sont continuellement en contact avec la surface interne de la lame basale formant un espace approprié dans lequel se développer, soit un tunnel leur fournissant un environnement favorable à la migration en plus de soutenir la survie des neurones axonotmisés. (Ide 1996, Gomez-Sanchez et al. 2017)

Cependant, si les axones en régénération ne suivent pas les bandes de Büngner, l'élongation des neurites sera perturbée. Celle-ci sera bloquée dans l'environnement du tissu conjonctif, les fibroblastes pourront former de la fibrose, entraînant ainsi la formation de névromes particulièrement douloureux pour le patient. (Ribeiro-Resende et al. 2009)

Les cellules de Schwann favorisent donc la migration axonale en sécrétant des molécules de la MEC. Elles produisent de la laminine, la deuxième composante majeure de la MEC dans le nerf périphériques, la première étant le collagène, permettant de supporter la croissance axonale. La laminine est connue pour être indispensable à la réparation des nerfs périphériques. Elle agit directement sur les neurones et les cellules de Schwann en se liant à des récepteurs spécifiques (intégrines et dystroglycanes) fournissant un lien entre la MEC et le cytosquelette d'actine, permettant ainsi de provoquer la croissance des neurites ainsi que leur myélinisation. (Gaudet et al. 2011)

Les cellules de Schwann sécrètent également différents facteurs neurotrophiques permettant de supporter la survie neuronale ainsi que la croissance des neurites. (Ribeiro-Resende et al. 2009) Par exemple, la cytokines pro-inflammatoires, tel IL-6, permettent de transmettre un signal via ces récepteurs pour augmenter l'expression des gènes associés à la régénération (RAGs) dans les neurones. (Cafferty et al. 2004) Un autre exemple, le facteur de la croissance nerveuse (NGF) est élevé dans les nerfs lésés et pourrait également jouer un rôle dans leur régénération. (Gillespie 2003)

Suivant la migration des axones, les cellules de Schwann migrant du segment proximal vont entourer les axones formant ainsi la nouvelle gaine de myéline. (Ide 1996) Quoique les cellules de Schwann remyélinisent la partie régénérée de l'axone, la myéline sera plus mince et la longueur nodale plus courte que sur l'axone non lésé. (Gaudet et al. 2011)

Bien que les cellules de Schwann soient très présentes dans la section distale du nerf lésé et qu'elles aient une réponse efficace pour supporter la croissance axonale, leur habilité à survire et supporter les neurites déclinent progressivement dès la 8e semaine post-lésion. (Liu et al. 1995) Ce déclin des cellules de Schwann est un facteur limitant dans le succès de la régénération des nerfs périphériques sur de longues distances. Plusieurs cellules de Schwann vont mourir par apoptose dans les mois suivants la dénervation. De plus, les Schwann

persistantes vont commencer à s'atrophier et ne plus être en mesure de supporter l'axone en croissance. (Dedkov et al. 2002)

En conclusion, les cellules de Schwann dénervées joueront plusieurs rôles clés dans la régénération du nerf périphérique soit par leur prolifération, leur sécrétion de facteurs neurotrophiques et cytokines et finalement en phagocytant les débris de myéline bloquant la migration axonale. Toutefois, ce support est en déclin dès le deuxième mois de dénervation chronique.

1.3.3.3 Rôle des cellules endothéliales dans la régénération des nerfs périphériques

Il y a de plus en plus d'évidence que les cellules endothéliales jouent également un rôle primordial dans la régénération des nerfs périphériques (Figure 6). Ce bris dans la continuité de l'axone sera détecté par les macrophages qui sécréteront du VEGF-A polarisant ainsi la vascularisation nécessaire aux cellules de Schwann pour migrer et traverser la lésion. (Gaudet et al. 2011) Les cellules endothéliales ont été reconnues pour jouer trois grands rôles dans la régénération des nerfs périphériques; la survie cellulaire ainsi que la croissance des neurites, une structure de support pour la migration des cellules de Schwann ainsi que de fortes évidences de sécrétion de facteurs neurotrophiques pour la neurogénèse et la régénération nerveuse en cas de transsection des nerfs périphériques. (Muangsanit, Shipley and Phillips 2018)

Il a été démontré que les cellules endothéliales précédaient la migration des cellules de Schwann et des axones lors d'une lésion nerveuse, suggérant leur rôle important entre la croissance vasculaire et axonale. En effet, il a été observé que dans un modèle de lésion du nerf sciatique, le VEGF augmentait la vascularisation et améliorait la repousse axonale ainsi que la prolifération des cellules de Schwann. (Hobson, Green and Terenghi 2000) De plus, Tarlov et Epstein ont démontré assez tôt que le ratio de vascularisation était limitant pour la croissance des neurites à l'intérieur d'un greffon de nerfs périphériques. (Tarlov and Epstein 1945) Les capillaires fournissent également les cellules de Schwann en oxygène et nutriments essentiels à leur survie. En effet, la transsection du nerf induit un environnement hypoxique et son approvisionnement rapide en oxygène est un facteur important pour le succès de sa régénération.

De plus, les cellules de Schwann sont supportées dans leur migration par le réseau de cellules endothéliales. Effectivement, les cellules de Schwann ont la capacité de migrer à la surface des vaisseaux sanguins pour rejoindre le site de lésion. (Cattin et al. 2015) Il semblerait que les cellules de Schwann ne soient pas en mesure de migrer efficacement au sein de la matrice 3D. Les vaisseaux sanguins nouvellement formés fournissent donc une surface physique, un échafaudage, permettant une migration des cellules de Schwann. Celles-ci présentent un mode de migration de type amiboïde, soit des extensions, des protubérances suivies de contraction de l'arrière de la cellule. (Lammermann and Sixt 2009)

Finalement, de plus en plus d'équipes s'intéressent à la sécrétion des molécules bénéfiques pour la neurogénèse et la régénération nerveuse par les cellules endothéliales en condition de lésion. Par exemple, l'équipe de Nakahashi, a suggéré que les cellules endothéliales étaient une source sanguine de Brain-derived neurotrophic factor (BDNF), facteur amplement connu pour son rôle dans la croissance et la survie neuronale. Ils ont démontré que le BDNF était synthétisé et sécrété par des HUVEC (cellules endothéliales de la veine ombilicale humaines). Il suggère que la libération d'ARNm et de protéines de BDNF engendre la capacité des cellules endothéliales à promouvoir la croissance des neurones en co-culture. (Nakahashi et al. 2000)

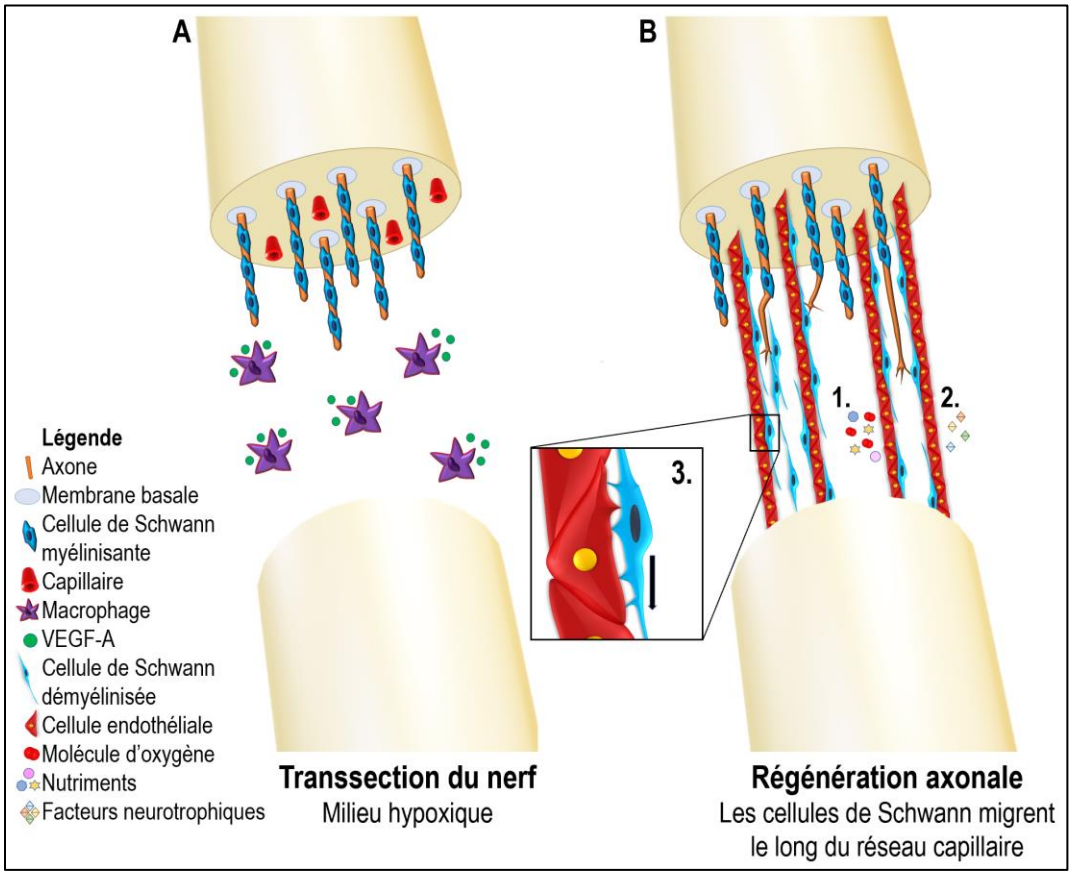

Figure 6: Régénération d'un nerf périphérique.
(A) Schématisation de la transsection d'un nerf périphérique. Lors de la perte de continuité de l'axone-cellules de Schwann, les macrophages s'accumulent au site de lésion. Ils sécréteront du VEGF-A polarisant ainsi la vascularisation et contribuant à la régénération axonale. (B) Régénération axonale d'un nerf périphérique. Les cellules endothéliales reformant le réseau capillaire à la suite de la transsection serviront de structure de support pour la migration des cellules de Schwann. (3) Schématisation de l'interaction cellule de Schwann-endothéliale lors de la repousse axonale. Les protrusions permettent la migration des cellules de Schwann sur les vaisseaux sanguins afin de traverser et recoloniser la lésion. Les cellules endothéliales ont été reconnues pour jouer trois grands rôles dans la régénération des nerfs périphériques; (1) la survie cellulaire ainsi que la croissante des neurites en oxygénant le milieu et en fournissant des nutriments essentiels à la survie des cellules de Schwann, (2) les cellules endothéliales sécrètent des facteurs neurotrophiques pour la neurogénèse et la régénération nerveuse et finalement (3) les cellules endothéliales fournissent une structure de support pour la migration des cellules de Schwann. (Inspiré de Cattin et al, 2015)

1.4 Les techniques de réparation des nerfs périphériques

La régénération des nerfs périphériques est un phénomène complexe. Bien que les fibres nerveuses aient la capacité de se régénérer lorsque l'intégrité du nerf est conservée, c'est-à-dire une conservation de la continuité de l'épinèvre et l'endonèvre, il en est tout autrement lorsque le nerf est sévèrement endommagé. L'utilisation de techniques chirurgicales devient primordiale pour une récupération des fonctions. Les standards en clinique sont l'autogreffe et la suture directe. Plusieurs autres méthodes ont été développées afin de permettre la régénération de lésions de plus en plus importantes (Figure 7). Le présent ouvrage s'attardera à l'une d'entre elles, la technique du tube nerveux, mais il en existe également bien d'autres.

Il existe différentes limites à la récupération fonctionnelle du nerf à la suite de la régénération nerveuse, soit un taux de régénération limité, la distance de la lésion avec les organes terminaux, une régénération mal dirigée ainsi que des modifications structurelles du nerf distal dénervé. Ces obstacles à la régénération nerveuse combinée à une atrophie musculaire irréversible, c'est-à-dire que les fibres musculaires sont remplacées par du gras, ou encore l'apparition d'une contracture articulaire, contribuent aux résultats médiocres des techniques traditionnelles. (Gordon et al. 2011, Khuong and Midha 2013)

Les axones, perdant progressivement leur capacité à se régénérer, vont ultimement atteindre moins d'unités motrices, donc on obtiendra une réinnervation musculaire moindre. (Fu and Gordon 1995) En parallèle, le muscle cible subira une importante atrophie accompagnée de modification structurelle. Par conséquent, il sera moins réceptif à la réinnervation. Le délai entre l'axotomie et la réinnervation est décrit comme l'un des facteurs principaux au succès de la réparation des nerfs périphériques. (Furey et al. 2007) Lorsque la dénervation dépasse les 6 à 18 mois, la récupération motrice sera inévitablement affectée. (Viguie et al. 1997, Gordon et al. 2011)

La fenêtre de régénération ne devrait donc idéalement pas dépasser les 12 à 18 mois sans quoi il y aura des dommages irréversibles et les chirurgies réparatrices ne seront que très peu efficaces. Malheureusement la réalité est tout autre. En clinique, la régénération à la suite d'une transsection des nerfs proximaux chez le patient peut atteindre 2 ans, affectant ainsi considérablement le potentiel de réinnervation du muscle cible. (Brown, Shah and Mackinnon 2009) Ces patients récupéreront donc un très faible pourcentage de leurs capacités motrices et en verront leur vie au quotidien affectée.

Le taux de régénération

Le taux de régénération de l'axone chez l'homme est de 1mm par jour, c'est-à-dire que pour une lésion au niveau du plexus branchial, la régénération de l'axone jusqu'au bout des doigts nécessiterait 800 jours (environ 800mm). (Gordon, Sulaiman and Boyd 2003, Seddon, Medawar and Smith 1943) Toutefois, en pratique, on observe un délai de la croissance des axones. Cela est dû à la difficulté de traverser les sites de réparation. Il a été démontré qu'une période de 1 mois était nécessaire aux axones de rat pour traverser un site de suture. (Brushart et al. 2002) La croissance à travers ce site de chirurgie, pouvant présenter de la fibrose et un décalage dans l'enlignement, est lente et asynchrone. (Al-Majed et al. 2000, Brushart 1993) Cette zone que les axones doivent traverser a été décrite dans la littérature comme la zone de délai de cicatrice (scar delay). (Forman, Wood and DeSilva 1979) Concrètement, il faut donc compter un mois de régénération de plus par suture, c'est-à-dire que pour une suture directe il faut compter un mois supplémentaire pour la guérison et pour l'autogreffe il faut ajouter 2 mois supplémentaires.

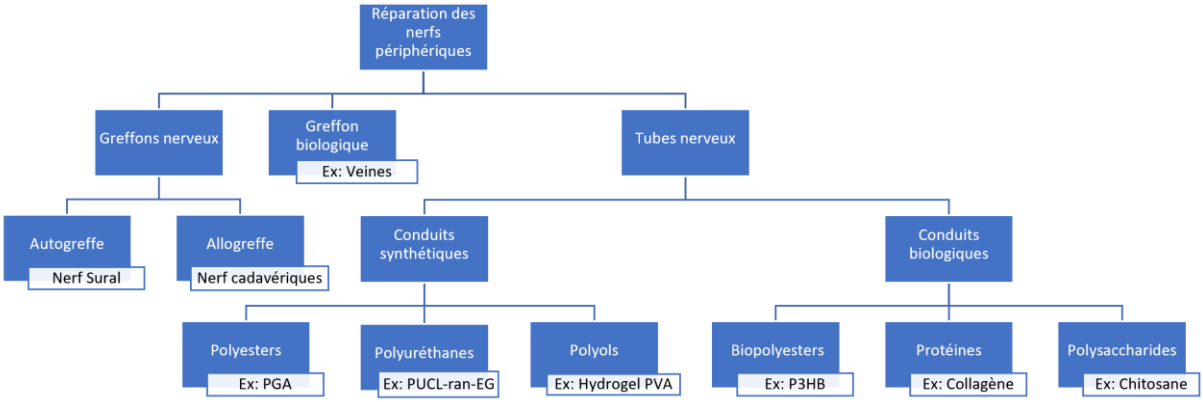

Figure 7 : Différentes stratégies de greffes pour la réparation des nerfs périphériques.
Les trois grandes stratégies reposent sur l'utilisation de greffes nerveuses, soit l'utilisation d'un nerf, de greffons biologiques, soit l'utilisation d'un tissu biologique pour combler le déficit nerveux (ex, muscle, veine, tendon décellularisé) et finalement les tubes nerveux biologiques ou encore synthétiques.

1.4.1 Les standards cliniques : suture directe et autogreffe

1.4.1.1 La suture directe

La suture directe de l'épinèvre par micro-suture est encore aujourd'hui le standard lors de lésions franches du nerf. Cette technique nécessite une absence de tension entre les deux segments nerveux. L'appariement fasciculaire est réalisé entre le segment proximal et distal du nerf lésé en s'assurant d'un bon alignement des fascicules internes. (Houschyar et al. 2016) La technique de la micro-suture épineurale est priorisée puisqu'elle garantit un apport sanguin optimal et une bonne capacité de migration axonale.

Le chirurgien pourra également prendre la décision de réaliser une reconstruction retardée si la continuité du nerf est incertaine. En effet, la récupération naturelle sera priorisée puisque les lésions incomplètes se rétablissent bien sans intervention chirurgicale. Dans un tel cas, un EMG démontrant de la croissance nerveuse pourra être réalisé afin de déterminer l'intervention appropriée. (Riccio et al. 2019)

Il est important que le segment de nerf soit viable et sans tissu nécrotique. Il faut également s'assurer que le nerf réparé ne subisse pas de tension. Le chirurgien laissera habituellement un espace vide entre le greffon et le nerf. Cette espace sera rapidement comblée par de la matrice de fibrine permettant aux macrophages et aux cellules de Schwann de migrer. (Brandt et al. 1999, Dahlin 2008)

Lorsque la lésion est trop grande ou dans les cas où les segments proximaux et distaux se rétractent le rappariement bout à bout n'est plus possible. Il est alors nécessaire d'avoir recours à la greffe pour combler le « vide », une technique moins efficace que la suture directe. (Riccio et al. 2019)

1.4.1.2 L'autogreffe

Les lésions des nerfs périphériques de degré 4 et 5 nécessiteront une intervention particulière. Dans ces cas, la technique de choix est l'autogreffe qui consiste à prélever le nerf sural du patient, nerf essentiellement sensitif qui innerve le dessus du pied et qui est facilement accessible, afin de combler le déficit nerveux (Figure 8). Bien que ce soit le standard clinique, cette technique n'a pas démontré de résultats satisfaisants dans la récupération des fonctions chez bien des patients. (Ruijs et al. 2005) Le guidage des neurites est souvent mal dirigé et permet une mauvaise pénétration des axones dans la partie distale du nerf lésé. (Dun and Parkinson 2015) De plus, l'utilisation d'un nerf strictement sensoriel démontre une régénération axonale inférieure à l'utilisation d'un nerf moteur ou mixte. (Nichols et al. 2004) La technique de l'autogreffe provoque également plusieurs complications. Premièrement, elle nécessite le prélèvement d'un nerf sain. Il y a un risque d'infection au site donneur en plus d'y créer une lésion de degré 5. Les neurites n'étant plus dirigées, elles pourront s'enrouler sur elles-mêmes pour former un névrome accompagné de tissus cicatriciels, condition particulièrement douloureuse pour le patient. (Dun and Parkinson 2015)

Afin de pallier ce déficit nerveux, les allogreffes peuvent être pratiquées. Toutefois, l'allogreffe provoque des réactions immunitaires nécessitant l'utilisation d'une thérapie d'immunosuppression qui n'est pas souhaitable pour le patient, particulièrement dans le cas d'une transplantation non vitale. Certaines équipes ont travaillé sur l'utilisation d'allogreffe décellularisé, que ce soit d'un nerf, d'un muscle ou encore d'un vaisseau. Toutefois, bien que la décellularisation facilite la greffe inter-individu, l'absence de cellules de Schwann et d'un micro-environnement favorable à la régénération nerveuse affecte leur efficacité. Cette technique reste donc très peu utilisée par les neurochirurgiens. (Sridharan, Reilly and Buckley 2015)

Bien que l'autogreffe reste le standard clinique, et ce, depuis des décennies, la différence de taille du nerf donneur accompagné du faible taux de réussite de cette technique (moins de 50%) et avec un taux d'échec encore plus élevé pour les patients de 50 ans et plus ou présentant une lésion supérieure à 7 cm, la recherche d'une technique alternative est plus que nécessaire. (Lee and Wolfe 2000)

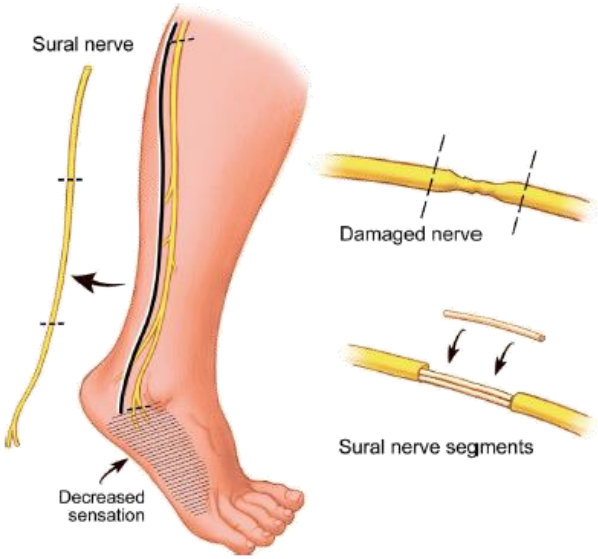

Figure 8 : Autogreffe nerveuse par prélèvement du nerf sural.
Le nerf sural est un nerf exclusivement sensitif qui innerve le dessus du pied. Reproduction de Giuffre et al. 2010

1.4.2 Les tubes nerveux

Une technique qui démontre des résultats très prometteurs afin de remplacer l'autogreffe est l'utilisation de tubes nerveux. Le tube nerveux est une structure tubulaire que l'on suture à chaque extrémité du nerf lésé (Figure 9). Il agit alors comme un pont permettant de guider la migration des axones du segment proximal jusqu'au segment distal du nerf lésé, afin de combler le déficit nerveux. Son rôle est de contenir les facteurs neurotrophiques et de protéger le nerf en régénération. Les facteurs de croissance provenant des segments proximal et distal du nerf sectionné seront donc concentrés au site de lésions et seront disponibles pour le processus de régénération axonale. Le principe est donc de favoriser un microenvironnement pour la migration des axones.

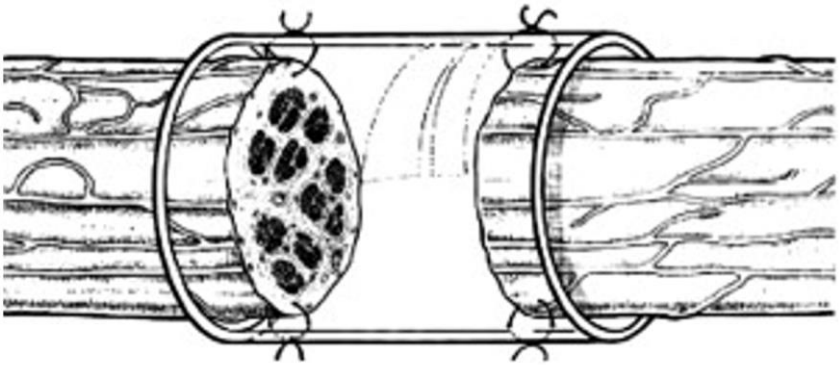

Figure 9 : Réparation d'un nerf périphérique par greffe de tube nerveux.
Le tube nerveux est suturé sur le segment proximal et distal du nerf lésé. (de Ruiter et al. 2009)

Les tubes nerveux sont utilisés en clinique depuis déjà plusieurs années, mais n'ont pas encore démontré leur efficacité pour réparer des transsections de plus de 3 cm. Le consensus reste limité pour une utilisation chez des nerfs sensoriels de petits diamètres. (Mackinnon 2011) Afin d'assurer l'efficacité de la réinnervation, le tube nerveux doit posséder certaines caractéristiques essentielles. Le tube nerveux idéal est donc conçu à partir d'un matériau biocompatible afin de limiter le rejet et les risques d'inflammation chronique. Il doit également être biodégradable afin d'éviter une seconde chirurgie de retrait. Un bon tube nerveux est également semi-perméable permettant le transport des nutriments et facteurs neurotrophiques en son centre. Finalement, il doit posséder une bonne neuro-conductivité. L'une des principales limites des conduits nerveux présentement offerts sur le marché est qu'ils sont vides de matériel. Par conséquent, ils ne possèdent pas la même microarchitecture que les nerfs natifs, dont en outre la présence des bandes de Büngner. Le tube nerveux idéal doit donc posséder des canaux longitudinaux afin de mieux supporter la migration des axones à l'intérieur de celui-ci. (Ribeiro-Resende et al. 2009) De plus, ceux-ci, faits essentiellement de polymères, ne permettent pas l'intégration efficace de cellules vivantes, par exemple, des cellules du système nerveux périphérique telles que les cellules de Schwann pourtant essentielles au processus de régénération nerveuse. La présence de signaux de direction pour les axones en croissance est également nécessaire par la présence d'un composant de type matrice extracellulaire. Idéalement, le tube nerveux doit pouvoir se conserver à long terme et être rapidement disponible. Finalement, le tube doit être manipulable par le chirurgien, suffisamment flexible et être facilement suturable. (Deumens et al. 2010) Des centaines de conduits nerveux ont alors été développés par différentes équipes de recherche en vue de remplacer l'autogreffe et de fournir une régénération au moins équivalente à celle-ci. (Petcu et al. 2018)

Une revue systématique publiée en 2012 a dénombré plus de 70 matériaux différents ayant été testés dans des modèles animaux. (Angius et al. 2012) À ce moment, on dénombrait plus de 400 publications traitant de l'implantation animale de tube nerveux. Toutefois, malgré plus de 50 ans de publications dans le domaine, très peu de modèles expérimentaux de tubes nerveux ont atteint le stade de la greffe chez le patient. Le rat est le

modèle animal standard et permet de créer des lésions maximales de 20 mm au niveau du nerf sciatique. Les avantages de ce modèle sont la facilité d'accès ainsi que le faible coût. De plus, plusieurs tests moteurs standardisés sont présents dans la littérature et acceptés par la communauté scientifique. Toutefois, ce modèle comporte également plusieurs limitations importantes. Premièrement, il s'agit d'un nerf de très petit calibre chez le rat. La lésion est minime comparativement à ce qu'il se fait chez l'homme. Une axonotmèse chez le rat démontre une récupération complète, ce qui ne se produit pas chez l'humain. Cela est surtout dû au fait que le taux de régénération nerveuse chez le rat est plus rapide que pour l'humain. Chez l'humain, lors d'une dénervation chronique, les tissus cibles sont de moins en moins réceptifs à la croissance axonale. (Buchthal and Kuhl 1979) De plus, l'utilisation de souches différentes de rats dans les études rend leur comparaison difficile. En effet, la régénération nerveuse n'est pas la même chez les différents modèles de rat utilisés (ex : Lewis vs Sprague-Dawley). Chez les grands animaux le modèle le plus utilisé pour l'étude des tubes nerveux est le lapin. Il est possible de créer une lésion allant jusqu'à 5 cm sur le nerf sciatique de celui-ci. Les tests moteurs sont en revanche moins standardisés. La récupération des fonctions est généralement observée par analyses neuromorphiques et électrophysiologiques. L'inconvénient majeur des lapins est que la fonction musculaire des membres postérieurs est très différente de celle de l'homme. De plus, les anticorps contre le lapin sont assez peu développés et moins disponibles. L'utilisation d'animaux génétiquement modifiés n'est pas disponible, par exemple, il n'est pas possible d'utiliser un modèle de lapin immunosupprimé. Finalement, les lapins sont nettement plus coûteux que les rats. (Angius et al. 2012)

Différentes avenues peuvent être utilisées pour le choix de matériaux du tube nerveux. Les conduits nerveux peuvent être produits à partir de matériaux biologiques, biologiquement dérivés ou encore de matériaux synthétiques. Les matériaux biologiques consistent à utiliser des tissus biologiques pour obtenir un substrat de support à la migration axonale. Il s'agit généralement de vaisseaux (ex. : veines), mais cela peut également être des muscles ou tendons décellularisés. L'utilisation de veines autologues démontre plusieurs avantages. La veine est facilement accessible et limite la morbidité au site donneur comparativement à une autogreffe. Il y a une absence de réaction immunitaire et un tissu vivant offre un meilleur environnement. Les coûts sont également minimes. Toutefois, cette technique nécessite quand même un site donneur et le vaisseau ne possède pas une microarchitecture optimale. Bien que certaines études aient démontré des résultats positifs dans la récupération des fonctions sensorielles, principalement chez les nerfs digitaux, les tissus biologiques comme tube nerveux restent assez peu utilisés. (Jeon et al. 2011, Stahl and Goldberg 1999)

Plusieurs tubes nerveux vont utiliser des matériaux dérivés de produits biologiques. L'avantage de ceux-ci est qu'ils permettent une meilleure adhésion des neurites en régénération à l'échafaudage du matériaux biologiques puisque ceux-ci possèdent des interactions récepteur-ligand avec des protéines de la MEC. Il peut s'agir de laminine, collagène, fibronectine ou encore des protéoglycanes. Les polymères biologiques offrent une meilleure

prolifération cellulaire ainsi qu'une meilleure régénération du tissu lésé. Les composantes les plus utilisées sont les polyesters (P3HB), les protéines (telles que la laminine, le collagène, fibronectine et les protéoglycanes) ainsi que les polysaccharides (chitosan ou alginate). (Deumens et al. 2010, Arslantunali et al. 2014) Les tubes nerveux biologiques les plus utilisés sont ceux produits à partir de collagène, protéines majeures de la MEC. Il s'agit du matériau le plus populaire pour la reconstruction de tissus. Le collagène est présent dans l'endonèvre ainsi que dans la lame basale du nerf et est donc un matériau approprié pour la réparation de ceux-ci. (Arslantunali et al. 2014) L'avantage des biomatériaux constitués de collagène est qu'ils possèdent une bonne biocompatibilité, ils procurent une biodégradation non toxique et produisent une réponse immunitaire limitée. (Deumens et al. 2010) D'autres tubes nerveux seront plutôt produits avec des composantes synthétiques. Ils sont principalement composés d'acide polylactique (PLA) et d'acide polylactique-co-glycolique (PLGA). L'avantage des tubes synthétiques est qu'ils sont plus reproductibles, possèdent de meilleures propriétés mécaniques et sont peu bioréactifs, et par conséquent, provoquent peu de réactions inflammatoires. Bien que les matériaux synthétiques soient reconnus pour leur faible compatibilité avec l'adhérence cellulaire, le PLGA démontrerait des capacités pour le pré-ensemencement de cellules de Schwann. (Hadlock et al. 2000, Moskow et al. 2019)

Les trois principaux tubes nerveux ayant été approuvés pour la clinique par la FDA (Food and Drug Administration, USA) sont le NeuroGen® produit à partir de collagène de type 1, le Neurolac® fait d'un copolymère de lactide et de caprolactone (Poly-L-lactide-co-caprolactone (PLCL)) et le Neurotube® constitués de PGA (Figure 10). Ceux-ci ont subi plusieurs études cliniques et précliniques. La première greffe chez le rat du NeuraGen® a été réalisée par Mackinnon et al. Ils avaient observé une absence de neuropathie. Une deuxième étude préclinique a permis de démontrer une réparation nerveuse aussi efficace que l'autogreffe pour une lésion de 4mm. (Mackinnon et al. 1985, Archibald et al. 1991) Ces conduits, faits de collagène de type 1, ont l'avantage d'être résorbables, flexibles, semi-perméables permettant ainsi le transport de nutriments par les pores. Ces conduits sont généralement résorbés en 4 à 8 mois. De plus, ils démontrent une encapsulation minimale du nerf en régénération. Neurolac® est un tube nerveux fait de PLCL et qui se dégrade en approximativement 16 mois. Son principal défaut est sa rigidité. Il est difficilement suturable. Une étude clinique comportant 30 patients a démontré son efficacité pour la réparation de lésions de 20 mm. Cependant, il a été démontré que le lumen du tube s'effondrait à la suite de la greffe et que le matériau pouvait gonfler. (Meek and Coert 2008) Le Neurotube® est fait de mailles de PGA tissées et biodégradables. Ces principaux avantages sont ses bonnes propriétés mécaniques et sa biodégradation efficace, peut-être trop efficace puisqu'il a été rapporté que sa vitesse de dégradation pouvait affecter les propriétés du tube et produire des sous-produits acides. Son efficacité a été démontrée en étude préclinique pour des lésions de 30 mm. (Kehoe, Zhang and Boyd 2012, Petcu et al. 2018) Tous ces tubes sont vides de matériaux et ne supportent pas efficacement une régénération axonale chez l'homme au-delà de 3 cm.



Figure 10 : Microscopie électronique à balayage (SEM) de tube nerveux utilisé en clinique.
(a) NeuroGen® (collagène de type I), (b) Neurolac® (PLCL) et (c) Neurotube® (PGA). Barre de mesure: 4 mm (Schlosshauer et al. 2006)

1.4.2.1 Canaux et microstructure – Environnement 3D

Les tubes ayant une structure interne 3D permettent de mieux reproduire la structure anatomique du nerf. Afin de croitre, les cellules, que ce soient les neurites, les cellules de Schwann ou les cellules endothéliales, nécessitent une structure de support. La faible capacité de régénération des tubes nerveux a été attribuée à la formation incomplète des câbles de fibrines, la faible migration des cellules de Schwann à l'intérieur de tubes vides, et par conséquent, la formation limitée de bande de Büngner. (Stang et al. 2005) L'effet de la présence d'un lumen interne est donc critique pour le guidage des axones, mais peut avoir l'effet inverse et inhiber la migration axonale si le matériau interne choisi est trop dense. Les différentes techniques utilisées pour créer un environnement 3D permettent de créer des microstructures plus ou moins complexes, soit la formation de canaux longitudinaux permettant de mieux guider la migration axonale. Cela permet d'obtenir un meilleur ratio de surface d'attachement et de migration pour les cellules de Schwann. Il peut donc s'agir tout simplement de remplir le tube nerveux de matrice (ex. : éponges, hydrogels, fibres électrofilées) ou d'utiliser l'enroulement de feuillets pour créer des structures tubulaires internes. D'autres méthodes plus techniques permettent d'obtenir des microarchitectures plus complexes telles que la bio-impression, par exemple, l'utilisation d'encre biologique ou de la stéréolithographie.

Les conduits peuvent être remplis par une matrice qui permet de mimer la MEC. Une matrice idéale doit permettre la migration cellulaire, faciliter la diffusion de nutriments et facteurs de croissance, en plus d'assurer une bonne survie et prolifération cellulaire. Par exemple, une équipe chinoise a créé un tube de PLGA qui a été rempli par une éponge de collagène. L'éponge de collagène permet de créer des lumens internes qui miment la structure endoneuriale du nerf périphérique. L'objectif est de servir de repères topographiques pour la croissance des neurites. Une greffe de 10 mm chez le rat a permis de mettre en évidence une amélioration de la morphologie du nerf ainsi que de ces fonctions. L'indice de fonction sciatique (de l'anglais SFI) est considérablement augmenté comparativement à un tube nerveux de PLGA vide. En effet, le tube vide a permis d'offrir une protection à la croissance axonale tandis que le tube avec éponge de collagène a offert une architecture similaire à la matrice extracellulaire. (Hou et al. 2019)

Il est également possible de produire manuellement une structure interne possédant des interstices pour une croissance tridimensionnelle des axones. Une équipe des États-Unis a utilisé une technique d'enroulement pour produire une surface de croissance. Ils ont comblé un déficit nerveux de 10 mm chez le rat avec un tube dont la structure interne est constituée d'une spirale de feuillet de PLC d'une épaisseur de 60 µm et dont les espaces entre les feuillets étaient de 100-150 µm. Une amélioration de la régénération nerveuse a été remarquée dans les groupes comprenant une structure interne, basée sur les résultats de l'analyse de la marche (SFI), des données électrophysiologiques, des coupes histologiques ainsi qu'au niveau de la masse musculaire. Toutefois, les résultats obtenus ne sont pas statistiquement significatifs. L'équipe offre deux hypothèses pour cela. Il peut s'agir du fait que les tests utilisés ne sont pas suffisamment sensibles pour détecter une différence significative entre les groupes ou qu'une lésion de seulement 10 mm n'est pas suffisante pour discriminer les groupes entre eux. (Chang et al. 2018)

La stéréolithographie est la première forme d'impression 3D. Cette méthode utilise des lasers UV pour inscrire des caractéristiques à la surface d'une couche de résine photodurcissable. En répétant les gravures aux UV sur des couches successives, il est possible d'obtenir un objet 3D. En d'autres mots, cette technique permet de produire un objet par la superposition de tranches finies de matière. Une équipe de l'Université de l'Utah a développé un tube nerveux multi-canaux fait de PEG (polyéthylène glycol) afin de réparer une transsection de 10 mm du nerf sciatique de rat. Après 5 semaines de greffe, le nombre et le diamètre des fibres nerveuses ainsi que l'épaisseur de la myéline ont été analysés. Ils ont observé une diminution marquée de la croissance axonale dans les tubes multi-lumens comparativement au tube vide. L'équipe offre peu d'explications à cette repousse axonale si pauvre dans les conduits multi-canaux, mais mentionne la nécessité de réaliser des expériences supplémentaires pour optimiser le diamètre de ces conduits longitudinaux. (Evangelista et al. 2015)

Cette dernière étude démontre bien que le seul fait de produire une structure 3D n'est pas suffisant pour obtenir des résultats supérieurs aux tubes vides. Le tube interne doit répondre à certaines caractéristiques. Il devrait fournir des signaux haptotactiques (l'haptotaxie est un mouvement cellulaire directionnel en réponse à des substrats adhésifs de la MEC) pour l'adhésion et la migration des cellules de Schwann. Pour cette raison, plusieurs études tendent à démontrer l'avantage de l'utilisation de polymères naturels présent dans la MEC tel que le collagène. Le biomatériau doit avoir une bonne porosité, soit un degré de porosité de 60-80% et des pores ayant un diamètre de 30-50 µm, permettant une bonne migration des cellules de Schwann. Il doit également avoir une bonne vitesse de dégradation et ne pas être un obstacle à la migration des axones. De plus, il devrait fournir des indications directionnelles pour améliorer le taux de régénération. Par ce fait, l'utilisation de fibres alignées ou de canaux longitudinaux devrait être un avantage majeur. L'utilisation de matériaux inertes, bien que présentant une microarchitecture, n'a pas encore démontré une efficacité surpassant l'autogreffe. Afin d'améliorer l'efficacité des tubes nerveux, l'ajout de facteurs de croissance et de cellules vivantes dans les tubes semble être l'étape manquante. Les facteurs de croissance peuvent apporter les signaux chimiotactiques et l'ajout de cellules dans la lumière du tube peut exploiter l'effet paracrine des cellules implantées. (Chiono and Tonda-Turo 2015)

1.4.2.2 La cellularisation des tubes nerveux

L'utilisation de cellules vivantes peut permettre de favoriser le micro-environnement neuronal. Pour des raisons évidentes, les cellules de Schwann sont le type cellulaire le plus utilisé dans la conception de tube nerveux. Les cellules de Schwann peuvent alors produire un substrat bioactif, soit la lame basale, sur lequel les axones peuvent migrer et sécréter des facteurs de croissance. En effet, les cellules de Schwann peuvent sécréter entre autres du NGF, BDNF, GDNF, mais également bien d'autres facteurs permettant la survie et la régénération des neurones. (Watabe et al. 1995) La cellule de Schwann implantée dans le tube aura la capacité de répondre aux stimuli de son environnement et sécréter les facteurs appropriés. De plus, celles-ci sont également essentielles très tôt lors de la dégénération du nerf puisqu'elles sont impliquées dans la phagocytose des débris de myéline. Il existe donc un avantage évident à leur ensemencement dans la lumière des tubes nerveux. Il a été démontré que leur présence pouvait améliorer la régénération du nerf périphérique dans un modèle animal. (Stang et al. 2005) Les cellules de Schwann peuvent être autologues et provenir d'extraction, provenir de cellules souches mésenchymateuses (MSCs) ou provenir de cellules reprogrammées (ex. : iPSCs). Malgré le potentiel des cellules de Schwann, celles-ci restent très peu utilisées. La première limitation est leur obtention. Effectivement, il est fastidieux de les extraire et les maintenir en culture. Il faut compter un minimum d'un mois *ex vivo* pour leur prolifération et ainsi obtenir une quantité cellulaire suffisante. De plus, la culture de celles-ci est coûteuse en temps, en main d'œuvre et en argent. Cela complique la translation clinique étant donné le coût élevé du tube nerveux contenant des cellules de Schwann.

Les cellules de Schwann peuvent être soit injectées directement au site de lésion ou préalablement ensemencées à l'intérieur du tube nerveux. Une étude menée par le Dre Khuong à l'Université de Calgary a démontré qu'à la suite d'une injection de cellules de Schwann (SKP-SCs, soit des précurseurs de la peau prédifférenciés en cellules de Schwann) dans un greffon décellularisé, au moment de la greffe augmentait l'efficacité de la greffe. Ils ont réparé une transsection de 10 mm chez le nerf sciatique de rat à l'aide d'un greffon décellularisé injecté avec des cellules de Schwann. Les rats ayant reçu un greffon enrichi en SKP-SCs ont démontré une récupération significative de leurs fonctions motrices lors des tests moteurs. (Khuong et al. 2014) La problématique de cette technique est liée au fait que les cellules de Schwann injectées adhèrent très peu et sont perdues. De plus, celles-ci ont un très faible potentiel de survie à la suite de l'injection. En effet, cette même équipe de Calgary avait préalablement démontré que 8 semaines post-greffe, le taux de survie cellulaire était aussi faible que 4%. (Walsh et al. 2012) Les cellules de Schwann peuvent alors être préalablement ensemencées à l'intérieur du tube nerveux et ainsi être mieux intégrées à l'environnement. Les cellules implantées sont viables pendant quelques semaines et ont la capacité de déposer leur matrice extracellulaire et de sécréter des facteurs stimulant la régénération. (Gu et al. 2011) Par exemple, une étude menée à Barcelone a démontré que lors d'une transsection de 15 mm du nerf sciatique de rat, la greffe d'un tube de chitosan enrichi en lamine ou fibronectine dans lequel des cellules de Schwann ont été alignées, était associé à une régénération du nerf périphérique dans 100% des cas. Le tube pré-ensemencé en cellules de Schwann montre un meilleur potentiel de récupération des fonctions. *(Gonzalez-Perez et al. 2018)*

La vascularisation du tube nerveux est également un aspect crucial pour la régénération nerveuse. Le réseau vasculaire permet un apport constant en oxygène et autres nutriments essentiels. Les tubes nerveux étant de grand diamètre, ils sont sujets à l'ischémie. En effet, la diffusion de l'oxygène ne se fait que sur quelques micromètres. (Jain et al. 2005) Le génie tissulaire permet d'ensemencer des cellules endothéliales afin d'accélérer le processus de vascularisation. Pourtant, assez peu d'études vont inclure ce concept dans la fabrication de leur prototype. Sahota et al. a fait la démonstration que des cellules endothéliales ensemencées dans un biomatériau pouvaient proliférer et se différencier en de nouveaux vaisseaux. Trois semaines post-implantation d'un STENT pré-ensemencés en cellules endothéliales microvasculaires chez la souris athymique, les nouveaux micro-vaisseaux étaient bien connectés au réseau capillaire de l'hôte. Des études ont également démontré l'importance de la vascularisation lors de la régénération des nerfs périphériques par l'implantation d'un tube nerveux. Une étude menée par une équipe chinoise a démontré que la co-culture de cellules de Schwann et de cellules endothéliales dans un tube nerveux a un effet bénéfique sur la densité de fibres nerveuses ainsi que leur myélinisation. La démonstration a été réalisée dans un modèle de lésion du nerf sciatique de lapin. Le nerf a été excisé sur une longueur de 20 mm puis le déficit nerveux a été comblé par un tube nerveux fait d'un mélange de collagène et de chitosan dans lequel des cellules endothéliales et des cellules de Schwann ont été ensemencées. Le groupe expérimental était constitué de tube nerveux vascularisé et enrichi

en CS tandis que le groupe contrôle contenait seulement des CS. La régénération nerveuse a été suivie à différents temps (4, 8 et 16 semaines). La vitesse de conduction nerveuse était significativement plus élevée chez les groupes de lapin ayant reçu un tube vascularisé comparativement au groupe non vascularisé. Le diamètre des axones ayant migré à l'intérieur du tube ainsi que l'épaisseur de leur myéline était également significativement plus importante chez le groupe vascularisé. (Gao et al. 2013) Les tubes nerveux vascularisés sont donc une avenue fort intéressante pour la réparation des transsections des nerfs périphériques.

Une méthode permettant d'augmenter l'efficacité de la greffe nerveuse sans l'utilisation de cellules vivantes est de délivrer des facteurs de croissance au site de lésion. L'apport prolongé de facteurs neurotrophiques exogènes permettrait de soutenir la régénération des axones puisque l'expression des facteurs de croissance endogènes est de durée limitée. Par exemple, l'injection de GDNF et de BDNF au site de lésion a permis d'obtenir une régénération nerveuse supérieure. (Boyd and Gordon 2003) La demi-vie très courte de ces facteurs neurotrophiques nécessite une injection continue pour obtenir une concentration thérapeutique efficace. Il faut donc optimiser la méthode pour délivrer ces facteurs. Une étude a démontré l'efficacité de la thérapie génétique programmée par le GDNF pour augmenter la croissance axonale à la suite d'une chirurgie de nerf périphérique. (Eggers et al. 2019)

1.4.2.3 Le génie tissulaire sans échafaudage

Les tubes nerveux doivent posséder une structure permettant la migration axonale. La grande majorité des études vont utiliser un échafaudage fait de biomatériaux biologiques ou synthétiques. Ces matériaux comprennent toutefois plusieurs désavantages au niveau de la biocompatibilité. De plus, l'efficacité de l'ensemencement cellulaire ainsi que la survie cellulaire sur ces échafaudages restent incertaines. Le génie tissulaire permet de produire des modèles sans échafaudage, de l'anglais « scaffold-free », et donc entièrement biologique. L'idée est donc de créer un tube nerveux réalisé exclusivement à partir de composantes cellulaires. Une équipe de l'Université de Kyoto a utilisé la technique de bio-impression pour créer un conduit fait exclusivement de fibroblastes dermiques (Normal Human Dermal Fibroblasts (NHDF)). Les fibroblastes sont reconnus pour jouer un rôle dans l'attachement et la migration des cellules de Schwann. (Parrinello et al. 2010) L'équipe japonaise a produit des sphéroïdes de fibroblastes qui ont été bio-imprimés en 3D pour former une structure tubulaire. Le conduit a démontré un meilleur potentiel de régénération nerveuse comparativement à un tube de silicone pour un déficit nerveux de 5 mm chez le rat. Lors des études électrophysiologiques, le potentiel d'action musculaire était significativement plus élevé pour le tube nerveux biologique. Toutefois, dans une deuxième étude, ils ont réalisé une lésion de 10mm, et bien qu'ils aient démontré la capacité de réparer une lésion nerveuse plus importante, ils n'ont pas démontré de différence dans la régénération entre le tube de fibroblastes et de silicone. (Takeuchi et al. , Yurie et al. 2017)

Tableau 2 : Avantages et limites des quatre principales techniques de réparation des nerfs périphériques.

Technique	Utilisation	Avantages	Limites	Efficacité
Suture directe	Petite lésion (<2mm) Lésion franche	Aucun matériel exogène	Tension entre les deux segments de nerfs	Bonne efficacité, gold standard
		Très bonne récupération		
		Bon appariement		
Autogreffe	Grande Lésion	Parfaitement biocompatible	Sacrifice d'un nerf sain (Complications au site donneur; névromes, infections, tissus cicatriciels)	Taux de succès de moins de 50%
	Technique de choix	Micro-environnement favorable (Schwann, macrophages)		
	Utilisation du nerf sural du patient pour combler le déficit	Prévient la formation de fibrose	Unités motrices sensorielles récupèrent moins bien que les motrices ou mixtes	
		Support à la migration efficace	Temps de récupération lent 2 sites d'anastomose = régénération axonale décalée	
Allogreffe	Grande lésion	Aucun site donneur	Rejet immunitaire du greffon, immunosuppresseur	Taux de succès inférieur à l'autogreffe
	Nerf cadavérique décellularisé ou non	Micro-architecture du nerf	Si décellularisé, limite du risque immunitaire, mais absence de cellules de Schwann	
Tube nerveux	Combler un déficit nerveux par un conduit artificiel synthétique ou biologique	Absence de site donneur	Approuvés pour des lésions <3cm	Efficacité limitée pour des lésions de plus de 20 mm
		Possibilité de créer une microarchitecture pour le support à la migration des axones	Biodégradation, biocompatibilité	
	Considéré comme une alternative prometteuse		Micro-environnement du nerf natif déficient (cellules de Schwann, lame basale)	Ne surpasse jamais l'autogreffe

1.5 Hypothèse de recherche

L'hypothèse de ce projet est qu'une vascularisation rapide d'un tube nerveux après son interposition intra-nerveuse est un aspect essentiel pour la migration axonale par une oxygénation optimale du tissu. Effectivement, la vascularisation joue un rôle fondamental dans le support des nerfs périphériques par leur apport en globules rouges chargés en oxygène et autres nutriments pour les cellules du système nerveux périphérique. Une vascularisation optimale est d'autant plus importante en cas de régénération à la suite d'une transsection du nerf. (Podhajsky and Myers 1995) Il faut garder à l'esprit que dans le corps humain, la majorité des cellules se trouvent à moins de 100–200 µm du plus proche vaisseau sanguin afin d'assurer une bonne oxygénation par diffusion. (Jain et al. 2005) Par ce fait, la vascularisation serait un facteur essentiel pour le développement de tubes de longueurs importantes, soit plus de 10 centimètres, et de diamètre élevé, soit jusqu'à 1 centimètre. Il serait ainsi possible de mieux répondre aux besoins cliniques sachant que les nerfs les plus souvent lésés et provoquant le plus de limitations physiques aux patients sont des nerfs moteurs de grand diamètre pour lesquels aucun traitement n'a démontré de réel succès. Les tubes nerveux de grand diamètre ne permettant pas de subvenir aux besoins métaboliques des cellules en régénération, la pré-vascularisation du tube assurait une oxygénation rapide du tissu à la suite de la greffe.

Une deuxième hypothèse est que les cellules de Schwann favoriseraient la migration axonale à l'intérieur du tube nerveux, et par conséquent, favoriserait la récupération du nerf lésé. Les cellules de Schwann seraient en mesure de libérer les facteurs neurotrophiques nécessaires pour stimuler la pousse axonale en plus de fournir un support à la croissance nerveuse. Un tube nerveux vivant reconstruit par génie tissulaire pré-vascularisé et enrichi en cellules de Schwann serait donc un modèle prometteur afin de soutenir la reconnexion axonale à la suite d'une transsection des nerfs périphériques.

1.6 Objectifs du projet

Notre objectif est donc de fabriquer un tube nerveux (TN) vivant complètement autologue dans lequel un réseau de capillaires sera développé *in vitro* par ensemencement de cellules endothéliales (CE), afin de favoriser une vascularisation rapide du greffon, ainsi que de cellules de Schwann (CS), pour permettre une croissance optimale des neurites et ainsi favoriser la migration axonale. Plus précisément, le premier objectif est de mettre au point le modèle de tube nerveux créé par génie tissulaire selon la méthode LOEX d'auto-assemblage. Le tube nerveux devra être vascularisé à partir de cellules endothéliales microvasculaires du patient et celui-ci sera également enrichi en cellules de Schwann provenant d'une petite biopsie de nerf du patient. Le deuxième objectif sera de démontrer *in vivo* chez le rat que la pré-vascularisation et l'enrichissement en cellules de Schwann des tubes nerveux favorisent une migration axonale à l'intérieur du tube nerveux permettant d'obtenir des résultats similaires à ceux rapportés lors d'autogreffes.

Chapitre 1
Implantation des tubes nerveux humains chez le rat

2. Matériel et méthodes

2.1 Extraction cellulaire

L'utilisation de cellules humaines ainsi que de cellules animales a été approuvée par le comité d'éthique de l'Université Laval et le comité éthique de la recherche humaine du CRCHU de Québec. Les tissus humains ont été obtenus à la suite d'un consentement éclairé du donneur. Lors de cette étude, trois types cellulaires ont été utilisés, soit des fibroblastes dermiques et des cellules endothéliales d'origine humaine ainsi que des cellules de Schwann d'origine animale. Les fibroblastes dermiques proviennent de la banque cellulaire du LOEX. Ceux-ci sont obtenus à la suite d'une extraction de biopsies de peau provenant d'une réduction mammaire. (Germain et al. 1993) Brièvement, les biopsies de peau ont subi une digestion enzymatique à la thermolysine (Sigma Chemicals) pour séparer le derme de l'épiderme. Par la suite, le derme a été digéré à la collagénase H (0,2 UL/mL, Roche Diagnostics, Laval, Canada). Les cellules ont ensuite été cultivées dans un milieu DMEc, soit un milieu Dulbecco's Modified Eagle Medium (DMEM, Invitrogen, Burlington, Canada) complété avec 10% de sérum de veau Fœtal (SVF, Wisent, St-Bruno, Canada) ainsi que des antibiotiques, soit 100 U/mL de pénicilline G (Sigma-Aldrich, Oakville, Canada) et 25 µg/mL de gentamicine (Schering, Pointe-Claire, Canada). Les cellules endothéliales microvasculaires ont également été extraites de la peau humaine par l'équipe du LOEX. Brièvement, celles-ci ont été isolées du derme par extrusion à l'aide de pinces recourbées. Les cellules endothéliales ont ensuite été purifiées par une sélection à l'aide de bille Dynabeads CD31 (Invitrogen). Les cellules ont été cultivées en flacons gélatinés contenant du milieu EBM-2 soit du milieu Endothelial Cell Basal Medium-2 (Lonza, Bâle, Suisse). (Berthod et al. 2012)

Les cellules de Schwann ont été extraites de nerfs sciatiques de rats selon le protocole modifié de Komiyama. (Komiyama et al. 2003) La technique utilisée est celle des explants, c'est-à-dire que le nerf est sectionné en morceaux de 1mm cultivés dans des pétris de culture pendant 4 semaines dans du DMEc. Chaque semaine, les segments de nerfs sont transférés dans un nouveau pétri afin d'éliminer les fibroblastes migrants hors de l'explant de nerf. À la 4e semaine, les explants sont digérés dans une solution de collagénase IA à 0,05% (Sigma-Aldrich, Oakville, Canada), de dispase II (Roche Diagnostics) et de 10mM d'HEPES (MP Biomedical, Solon, États-Unis), pendant 3 heures à 37°C. Les cellules de Schwann sont cultivées dans des flacons traités avec une solution de laminine à 10pg/mL et poly-D-Lysine à 10µg/mL (Sigma Chemicals) contenant du milieu DMEc enrichi en N2 supplément 1x (Gibco, Life Technologies, Gaithersburg, MD), glutamine 1x (Corning Glutagro Supplement, NY), Forskoline 5 µM (Millipore Sigma, Oakville, Canada) et de Neuréguline 50 ng/mL (R&D Systems, Oakville, Canada). Le milieu de tous les types cellulaires a été changé aux deux jours.

2.2 Tube nerveux reconstruit par génie tissulaire

Le tube nerveux créé par génie tissulaire est constitué d'un tube interne permettant de soutenir la migration axonale et d'un tube externe décellularisé afin de procurer au tube nerveux une résistance mécanique et ainsi faciliter sa suture par le chirurgien.

2.2.1 Tube externe acellulaire

Des fibroblastes ont été ensemencés dans des plaques de culture de 85cm^2 à une densité de 6000 cellules/cm^2 dans un milieu DMEc enrichi en acide ascorbique à une concentration de 50µg/mL afin de stimuler la production et l'assemblage de matrice extracellulaire par les fibroblastes, soit la technique d'auto-assemblage développée au LOEX, et ainsi former un feuillet cellulaire manipulable en 21 jours. (Larouche et al. 2009, Germain et al. 1995) Les feuillets ont ensuite été décollés de la surface de plastique afin d'être enroulés autour d'un mandrin de métal et ainsi créer un tube possédant une lumière d'un diamètre de 2,4 mm et d'une longueur de 5 cm (Figure 11-A-B). Les tubes sur mandrins sont alors remis en culture pour un autre 21 jours afin de permettre aux différentes couches de feuillets de fibroblastes de fusionner (Figure 11-C). À la suite de la cohésion des couches de matrices, les tubes ont été décellularisés sur les mandrins par une technique permettant l'éclatement des cellules par choc osmotique (Figure 11-D). Les tubes sont gardés dans l'eau pendant une journée et séchés pendant une nuit, puis le cycle est répété, les tubes ainsi décellularisés sont conservés à sec à une température de -80˚C. Ceux-ci seront réhydratés dans de l'eau apyrogène avant utilisation.

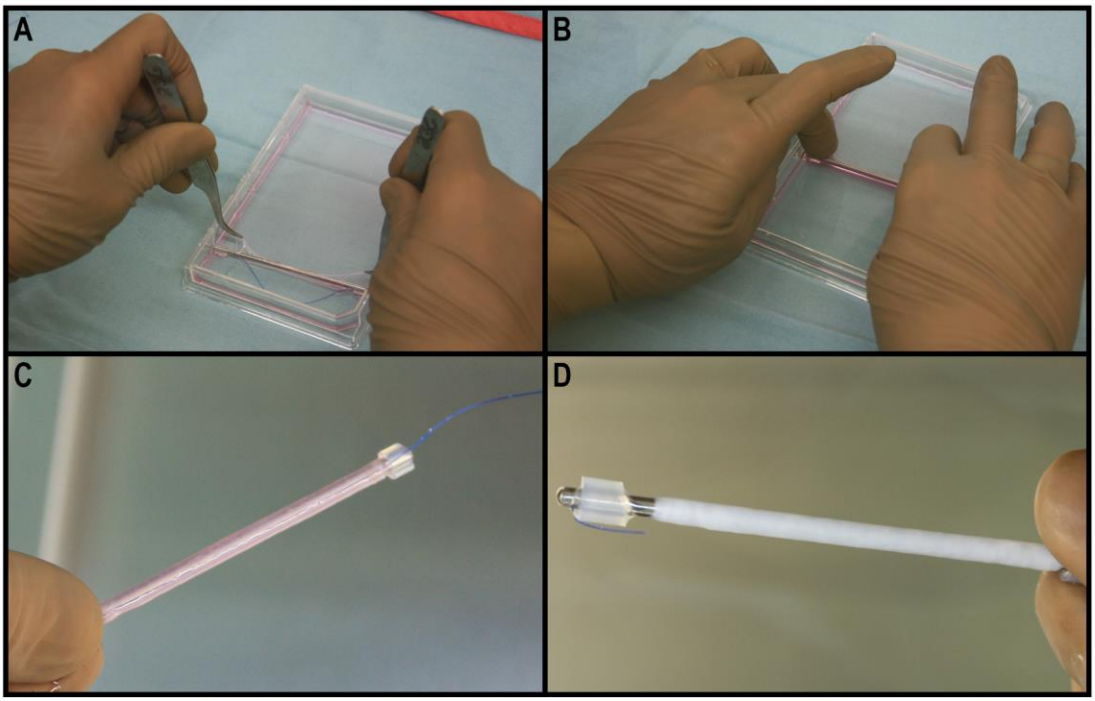

Figure 11 : Tube externe décellularisé.
Les feuillets sont décollés de la surface de plastique (A) afin d'être enroulés autour d'un mandrin de métal (B). On obtient alors un tube vide possédant une lumière d'un diamètre de 2,3 mm et une longueur de 5 cm (C) qui sera ensuite décellularisé (D).

2.2.2 Tube interne vivant

Comme précédemment, des fibroblastes sont ensemencés à une concentration de 6000 cellules/cm^2 dans des plaques de cultures de 85cm^2 et le milieu est supplémenté en acide ascorbique afin de favoriser la sécrétion et l'assemblage de matrice extracellulaire par les fibroblastes. Des cellules endothéliales ont été ensemencées sur les feuillets de fibroblastes à une concentration de 30 000 cellules/cm^2 au 14e jour de culture. À cette étape, le milieu de culture a été remplacé par un mélange 1:1 de DMEc et EBM-2. Les cellules endothéliales formeront, dans un environnement tridimensionnel, un micro-réseau capillaire. (Black et al. 1998) Au 21e jour, un feuillet de fibroblastes a été superposé sur un 2e feuillet de fibroblastes préalablement ensemencé avec des cellules endothéliales (Figure 12-A). Au jour 24, des cellules de Schwann ont été ensemencées sur l'empilement de feuillets à une concentration 1,8 x 10^4 cellules/cm^2. À cette étape, le milieu de culture a été supplémenté en Forskoline, neuréguline, glutamine et en supplément N2, avec les proportions précédemment décrites. Les cellules de Schwann pourront alors débuter leur alignement en ce qui sera la future formation des bandes de Büngner. Les feuillets ont alors été gardés en culture pour une semaine supplémentaire. Pour former un tube nerveux plein, les feuillets cellulaires ont été enroulés sur eux même pour ainsi créer une spirale de tissu vivant. Pour ce faire, nous avons utilisé un fil de polyester autoclavé. Celui-ci a été déposé parallèlement au feuillet et par un roulement du fil avec les pouces, le feuillet s'enroule autour du fil (Figure 12-B-C). Le fil pouvant ensuite être délicatement retiré.



Figure 12 : Tube interne vivant.
Deux feuillets de fibroblastes ont été superposés au 21e jour (A). Pour former un tube nerveux plein, cet empilement de feuillets cellulaires a été enroulé sur lui-même, à l'aide d'un fil de polyester, afin de créer un tube plein spiralé (B-C). Le tube interne est ensuite inséré dans le tube externe à l'aide d'une aiguille et d'un fil de polyester attaché à une extrémité du tube.

La dernière étape est le montage des greffons. Le tube externe réhydraté est retiré de son mandrin, puis à l'aide d'une aiguille et d'un fil de polyester (Coats & Clark, Mexique) attaché à une extrémité du tube interne, le tube externe décellularisé a été enfilé sur le tube interne (Figure 12-D). Les fibroblastes ont été utilisés à passage 5, les endothéliales à passage 6 et les cellules de Schwann à passage 4.

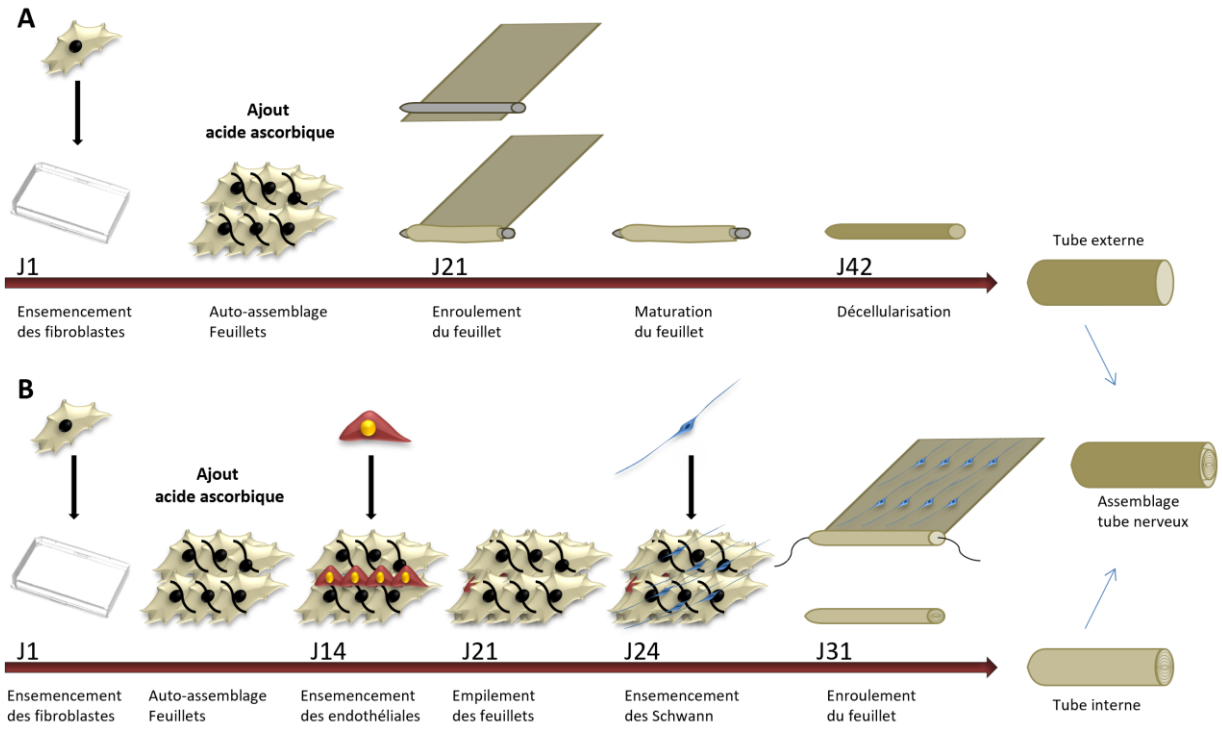

Figure 13: Schéma de la fabrication d'un tube nerveux vivant créé par génie tissulaire.
Étape de fabrication d'un tube externe décellularisé : l'enroulement d'un feuillet de fibroblastes sur mandrin afin de créer un tube vide pour la protection mécanique du tube nerveux (A) et d'un tube interne plein endothélialisé et colonisé en cellules de Schwann(B).

2.2.3 Tube externe nouvelle génération

Des tiges de PETG de 4,8 mm de diamètre pour une longueur de 22 cm de long (McMaster-Carr) ont été traités au UV-C (254nm), et ce, pendant 30 minutes pour chaque quart de tour (90˚). Les tiges ont ensuite été placées stérilement dans des pipettes de polyester (Corning) contenant 1,5 ml de milieu DMEM 10% SVF à une concentration de $1x10^6$ millions de cellules par millilitre. Les pipettes ont ensuite été incubées horizontalement avec une rotation constante (0,5 rpm) à 37˚ C pour 16h pour assurer une distribution et une adhésion uniforme des fibroblastes dermiques. Les tiges ensemencées sont ensuite transférées dans une plaque de culture de $500cm^2$ (Corning) non traités pour la culture. Celles-ci sont cultivés dans le milieu DMEM 10% SVF supplémenté en acide ascorbique (50µg ml^{-1}) pour 21 jours. Le feuillet tubulaire de cellulaire est délicatement détaché de la tige puis replié sur lui-même pour produire un tube à deux épaisseurs. Les tubes sont enfilés sur une tige en métal de 2,4mm de diamètre et remis en culture pour 14 jours supplémentaires, puis décellularisé selon la méthode de choc osmotique précédemment décrite. (Galbraith et al. 2019)

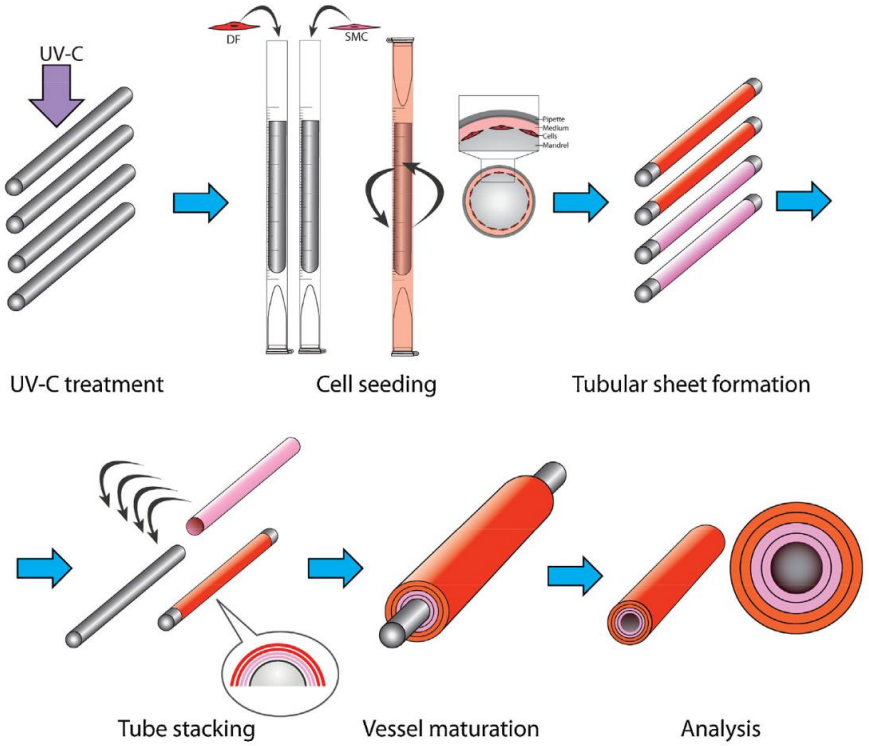

Figure 14 : Nouvelle technique de production de vaisseaux par l'ensemencement de fibroblastes cutanés sur des mandrins en PETG traités au UV-C
Production de matrice extracellulaire auto-assemblée qui sera empilée pour former un vaisseau de plus grande épaisseur. Reproduction de Galbraith et al. 2019

2.3 Expérimentation animale

Tout d'abord, toutes les manipulations effectuées sur des animaux lors des étapes d'extraction cellulaire et des greffes ont également été effectuées en conformité avec la réglementation du conseil canadien de la protection des animaux ainsi qu'avec l'accord du CPAUL, le comité de protection des animaux de l'Université Laval. Des rats RNU immunodéficients mâles âgés de 4 semaines (Charles Rivers, Senneville, Canada). Les rats étaient gardés en binôme dans un environnement contrôlé. Les cages étaient ventilées dans une pièce dont la température était également contrôlée (21˚C ± 1˚C) avec un cycle de 12 heures de lumière et 12 heures d'obscurité. L'eau et la nourriture étaient accessibles en tout temps.

Toutes les chirurgies ont été réalisées par une neurochirurgienne d'expérience. 30 rats RNU immunodéficients ont été anesthésiés par isoflurane 3-4% (^{Pr}Forane). Les deux pattes du rat ont été rasées et stérilisées à l'éthanol. La chirurgienne a réalisé une incision parallèle au fémur afin d'exposer le nerf sciatique du rat. Celui-ci a été sectionné et retiré afin de greffer 15 mm de tube nerveux créé par génie tissulaire. Le tube externe a été suturé (Ethilon 8-0, Ethicon, Johnson&Johnson company, San Lorenzo, Puerto Rico) aux segments proximal et distal du nerf lésé. Finalement, la plaie a été nettoyée et refermée à l'aide de broches (Agrafeuse Appose ULC 35W, Agrafes, Covidien).

La cohorte comprenait 3 groupes expérimentaux (15 pattes par groupe) et 1 groupe contrôle (15 pattes), soit une autogreffe qui consistait à sectionner le nerf sciatique du rat et le greffer après l'avoir fait pivoter à 180˚. Le premier groupe expérimental était constitué d'animaux greffés d'un tube nerveux non endothélialisé (TN), c'est-à-dire créé à partir de feuillets de fibroblastes simples. Le deuxième groupe a reçu des tubes nerveux endothélialisés (TNE) et le troisième groupe était constitué d'animaux greffés d'un tube nerveux endothélialisé et enrichi en cellules de Schwann (TNES). Pour chaque condition, il y avait 5 greffons à chaque temps. Les tubes nerveux ont été distribués de manière aléatoire et à l'aveugle lors de greffes bilatérales.

10 rats ont été euthanasiés après 2 semaines d'implantation, 10 autres après 4 semaines et les 10 derniers rats après 8 semaines d'implantation. Les tubes nerveux ont été retirés sous anesthésie à l'isoflurane (3-4 %, Oxygène à 0,8-1,5 L/min). Le tube a été sectionné, 5 mm avant la suture proximale et 5 mm après la suture distale, et fixé pendant une heure dans le paraformaldéhyde 4% (Electron Microscopy Sciences, Hatfield, Pa). Les greffons ont ensuite été transférés dans le sucrose 10% pendant 2h et toute la nuit dans le sucrose 30% (Sigma Life Science, Oakville, Canada). Ils ont été conservés dans le PBS 1x. Le greffon a ensuite été sectionné en 5 segments d'environ 5mm de longueur, le segment proximal et distal du nerf sciatique ainsi que 3 segments du tube nerveux en lui-même (Figure 15).

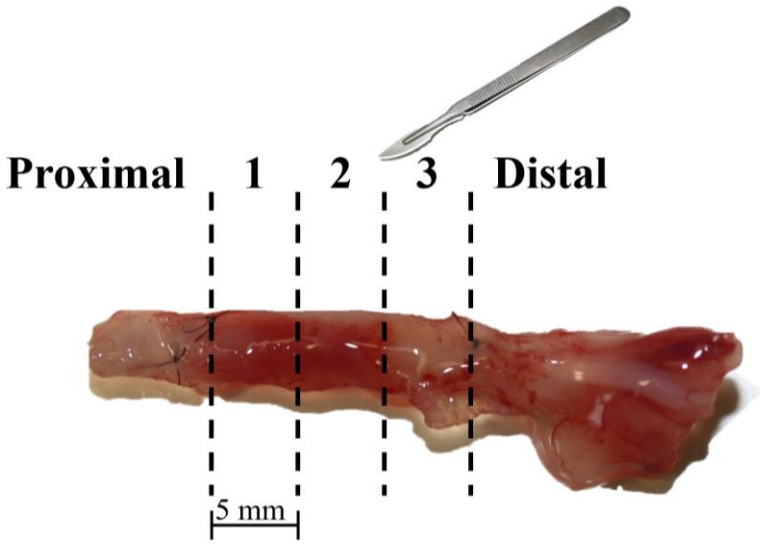

Figure 15: Schéma de la préparation des segments de greffon.
Le greffon a été sectionné en 5 segments de 5mm de longueur, soit les segments proximal et distal du nerf sciatique transsecté et le tube nerveux a également été sectionné en 3 segments.

2.4 Immunofluorescence et compte des fibres nerveuses

Les segments fixés ont été enrobés dans l'OCT (Sakura Finetek USA Inc, Torrance, CA). Les immunofluorescences ont alors pu être réalisées sur des coupes au cryostat de 7 µm d'épaisseur. Les coupes sur lames ont ensuite été rincées au PBS-IF (PBS avec 0,89 mM de chlorure de calcium dihydraté (Sigma-Aldrich) et 0,48 mM de chlorure de magnésium hexahydraté (Sigma-Aldrich)) puis une étape de perméabilisation et de préblocage a été réalisée. Les coupes sur lame ont été incubées dans le PBS-IF, 0,1% triton X-100 (Biorad, Mississauga,Canada) et 2% de sérum d'âne (Millipore, Toronto, Canada) pour une durée de 45 minutes à température pièce. Les coupes ont ensuite été rincées au PBS et incubées toute la nuit à 4˚C avec l'anticorps primaire. Le jour suivant, les coupes sur lame ont été rincées au PBS et incubées 45 minutes à température pièce avec l'anticorps secondaire. Les coupes ont été rincées une dernière fois au PBS puis à l'eau distillée. Finalement, les lames ont été montées en utilisant du fluoromont-G avec DAPI (Electron Microscopy Sciences, Hatfield, Pa).

Les immunofluorescences pour les fibres nerveuses ont été réalisées avec les anticorps primaires anti-MBP de souris (1:500, R&D Systems, Oakville, Canada) afin de marquer la myéline et anti-neurofilament 68kD de poulet (1:5000, anti-NF, Abcam, Toronto, Canada) afin de marquer les neurites. Les anticorps secondaires utilisés étaient Alexa fluor 555 (1:500, Souris, Life Technologies, Gaithersburg, MD) et Alexa fluor 488 (1:500, Poulet, Jackson ImmunoResearch, West Grove, PA). Les immunofluorescences pour la vascularisation des greffons ont été réalisées avec les anticorps primaires anti-CD31 de souris (1:200, anti-Pecam-1, Life technologies, Gaithersburg, MD) afin de marquer les cellules endothéliales de rat et d'humain, anti-CD31 de mouton (1:100, anti-Pecam-1, R&D Systems, Oakville, Canada) afin de marquer spécifiquement les cellules endothéliales humaines et anti-globules rouges de rat (IgG, 1:400, Cederlane, Burlington, Canada). Les anticorps secondaires étaient Alexa fluor 488 (1:1600, Lapin, Life Technologies, Gaithersburg, MD), Alexa fluor 555 (1:500, Souris, Life Technologies, Gaithersburg, MD) et Alexa fluor 633 (1:400, Mouton, Life Technologies, Gaithersburg, MD). Les noyaux cellulaires ont été marqués grâce au DAPI, un fluorochrome qui émet à 450-490 nm. Les lames ont été observées à l'aide d'un microscope confocal Zeiss LSM700 et de son logiciel d'imagerie (2011, Carl Zeiss MicroImaging GMbH, Jena, Allemagne).

Une analyse stéréologique a permis de dénombrer les fibres nerveuses marquées en immunofluorescence (anti-NF 68kD) sur des coupes transversales de 7µm d'épaisseur avec un microscope Zeiss Axio Imager M2 (Carl Zeiss Canada Ltd, Toronto, ON, Canada) en utilisant le logiciel stereoinvestigator (2017, MBF Bioscience, Williston, VT). La méthode de fractionnement a été utilisée pour estimer le nombre de fibres nerveuses par coupe, et ce, sur un même plan. Cette méthode permet d'estimer le nombre de cellules présentes dans un périmètre prédéterminé.

2.5 Coloration histologique au trichome de Masson

Des échantillons du segment 3, c'est-à-dire, à une distance de 10 mm de la suture proximale, ont été coupés (2mm) et fixé dans le fixateur tissulaire HistoChoice (Amresco inc., Solon, OH) et inclus dans la paraffine chaude. Des coupes de 5µm ont été réalisées au microtome (Leica, RM2245). Les coupes sur lame ont ensuite été colorées en utilisant un colorant histologique, soit le Trichome de Masson qui utilise l'hématoxyline, le ponceau-fuschine et le bleu d'aniline (Harleco, Sigma, Oakville, Canada) permettant de différencier la matrice extracellulaire (bleu), le cytoplasme cellulaire (rose) ainsi que les noyaux (brun). Les coupes ont été observées par Zeiss Axio Imager (Carl Zeiss Canada Ltd, Toronto, ON, Canada) en utilisant le logiciel AxioVision 4.8.2.

2.6 Coloration au bleu de toluidine

Avant la fixation au paraformaldéhyde, un échantillon du tube nerveux a été prélevé afin de réaliser une coloration au bleu de toluidine. L'échantillon a été fixé pendant une heure à température pièce dans une solution fixatrice de glutaraldéhyde 2,5% (Mecalab, Montréal, Canada). La fixation s'est poursuivie toute la nuit à 4˚C. Le lendemain matin, la solution fixatrice a été remplacée par un tampon cacodylate 0,1mM pH 7,3 (Electron Microscopy Sciences, Hatfield, Pa). Les échantillons ont ensuite été envoyés à la plateforme d'imagerie-microscopie de l'Université Laval où ils ont été inclus dans l'épon. La coloration au bleu de toluidine y a été réalisé sur des coupes de 80 nm. Celles-ci ont ensuite été observées par Zeiss Axio Imager (Carl Zeiss Canada Ltd, Toronto, ON, Canada) en utilisant le logiciel AxioVision 4.8.2.

2.7 Tests mécaniques

Pour des fins de normalisation ultérieures, l'épaisseur des tubes externes est mesurée en millimètre par un laser de mesure KEYENCE (LS-703M avec contrôleur High Accuracy Micrometer LS-7601). Pour chaque échantillon, 6 mesures ont été réalisées auquel l'épaisseur du mandrin, elle aussi mesurée par laser, a été soustraite.

2.7.1 Le test de suture

Le test de rétention de suture a été réalisé grâce à l'appareil Instron Electropulse E1000 (Instron Corporation, Norwood, MA) tel que précédemment décrit. (Vallieres et al. 2015) Brièvement, un échantillon de 15 mm de tube nerveux est nécessaire afin de réaliser le test. Celui-ci est suturé à travers sa paroi à deux 2 mm de l'une de ces extrémités par un fil de Prolène 6.0 (Ethicon) tandis que l'autre extrémité est solidement fixée au support constitué d'une canule en acier inoxydable. Le fil suturé au tube subit ensuite une traction permettant de mesurer la force de résistance de l'échantillon au point de suture (Figure 16).



Figure 16 : Montage du test de suture.
(A) Suture à l'une des extrémités du tube. (B) Traction du fil de suture jusqu'à la rupture du tissu.

2.7.2 Le test de traction

Le test de traction uniaxiale a été réalisé sur les tubes nerveux tel que précédemment décrit. (Gauvin et al. 2011, Cloutier et al. 2015) Le tube externe est coupé sur sa longueur directement sur le mandrin afin d'obtenir un feuillet de tissu d'environ 15mm x 7,5 mm. Un poinçon fait maison de type « Dogbone » a été utilisé afin de créer un échantillon en forme d'os à chien (figure 17-B). Les deux extrémités de l'échantillon, plus larges, sont placées entre deux morceaux de papier filtre permettant un positionnement plus facile entre les pinces de l'appareil et être maintenues en place (INSTRON ElectroPulse E1000, INSTRON Corporation). L'échantillon est étiré à une vitesse de déplacement constante de 0,2 mm par seconde jusqu'à la rupture, tandis qu'un capteur de force enregistre la charge appliquée sur l'échantillon. La résistance ultime à la traction (UTS) et la déformation longitudinale à la rupture ont été respectivement définies par la contrainte maximale (MPa) et la déformation maximale (%) supportée par l'échantillon avant la rupture. Le module d'élasticité longitudinale est défini comme étant la pente de la portion linéaire de la courbe contrainte-déformation produisant ainsi des informations sur la rigidité du tissu.



Figure 17 : Préparation du test mécanique de traction d'un tissu.
INSTRON ElectroPulse E1000 All-Electric Dynamic Test Instrument (A). Un poinçon de type « Dogbone » (C-D) est utilisé afin de créer un échantillon en forme d'os de chien (B). Barres de mesure : 5 mm

2.8 Analyses statistiques

Les données sont exprimées par la moyenne ± l'écart-type. Les analyses statistiques ont été réalisées avec le logiciel GraphPad Prism 7. La densité de fibres nerveuses a été analysée par une ANOVA à deux facteurs avec un post-test de Bonferonni. L'épaisseur des tubes externes ainsi que les résultats des tests mécaniques ont été analysés par un test de Student. Le niveau de probabilité a été considéré significatif si *$p<0,05$, **$p<0,01$, ***$p<0,001$ et ****$p<0,0001$.

3. Résultats

3.1 Caractérisation du tube nerveux

3.1.1 Morphologie cellulaire

Les tubes nerveux ont été reconstruits puis caractérisés autant pour le tube externe qu'interne. La première étape a été d'observer les types cellulaires nécessaires à leur réalisation, ceux-ci ayant une morphologie bien caractéristique. On retrouve donc les fibroblastes, cellules fusiformes ayant une taille de 20 à 30µm, responsables de la production de MEC nécessaire à la structure du tube nerveux, les CE microvasculaire d'extraction primaire dont la morphologie en pavée est propre au type cellulaire ainsi que CS dont la morphologie est bipolaire avec de longs prolongements cytoplasmiques. (Figure 18-A-C)

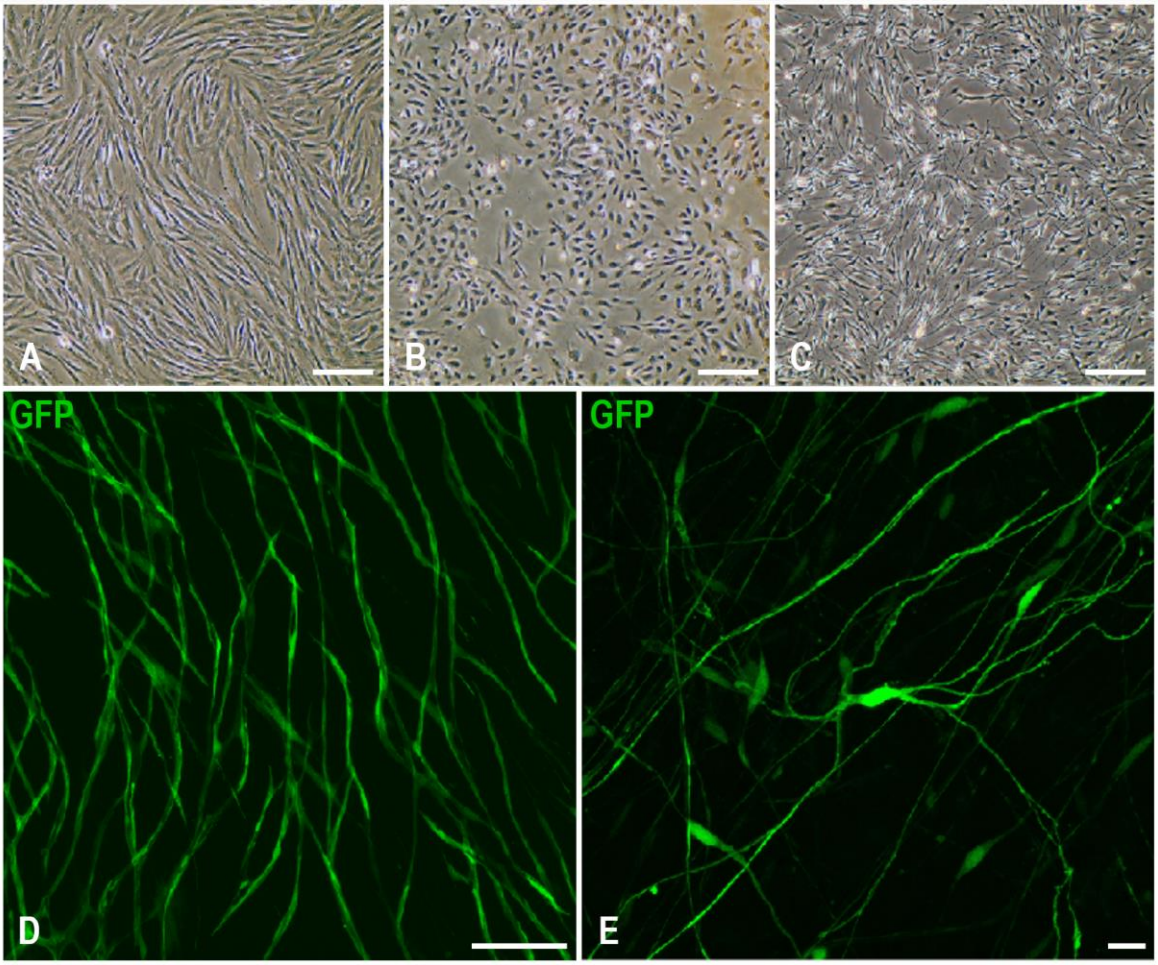

Figure 18: Morphologie des différents types cellulaires.
Microscopie à contraste de phase de cultures en monocouche de (A) Fibroblastes, (B) Cellules endothéliales et (C) Cellules de Schwann. Immunofluorescences par marquage GFP d'un (D) réseau micro-capillaire et (E) de l'alignement de cellules de Schwann sur un feuillet de fibroblastes en présence de cellules endothéliales (non marquée).
Barres de mesure : (A-D) 200µm et (E) 2µm

Nous nous sommes également assurés de l'interaction des cellules avec leur environnement 3D. Pour ce faire, des cellules de Schwann et endothéliales transduites GFP (*Green Fluorescent Protein*) ont été utilisées. Les cellules endothéliales-GFP ont été ensemencées entre deux feuillets de fibroblastes, permettant ainsi de créer un environnement 3D favorisant la formation d'un micro-réseau capillaire. Il a été observé (Figure 18-D) qu'effectivement, dans notre modèle les cellules endothéliales microvasculaires étaient en mesure de fusionner et de débuter *in vitro* la formation d'un réseau capillaire humain. Par la suite, la survie cellulaire ainsi que l'alignement des cellules de Schwann en milieu 3D ont également été vérifiés. Les CS-GFP ensemencées sur un feuillet de fibroblastes de 24 jours étaient en mesure de s'aligner pour former, vraisemblablement, l'ébauche des bandes de Büngner (Figure 18-E). Il a donc été démontré que les cellules utilisées avaient les capacités de former un modèle de tube nerveux. Les feuillets de MEC obtenus par l'ensemencement de fibroblastes dermiques permettent d'obtenir *in vitro* un réseau vasculaire en plus de permettre la survie et l'alignement des cellules de Schwann.

3.1.2 Les tests mécaniques

Le tube nerveux créé par génie tissulaire a été caractérisé tant au niveau de ces propriétés physiques que mécaniques. Le feuillet interne est enroulé sur lui-même pour produire une structure tubulaire d'environ 10 couches de feuillet. L'épaisseur de ces feuillets a été mesurée par 15 prises de données (n=4) sur coupe transversale colorée au Trichome de Masson. Les tubes ont tous été roulés par la même personne. Le feuillet interne a donc une épaisseur moyenne de 81,8 µm ± 12,8. Le diamètre des tubes complets a également été mesuré par la technique de laser. Le diamètre moyen de 3,47 mm a été déterminé par la prise de 12 mesures sur 4 greffons. Les tubes nerveux complets ont également été assemblés par le même manipulateur.

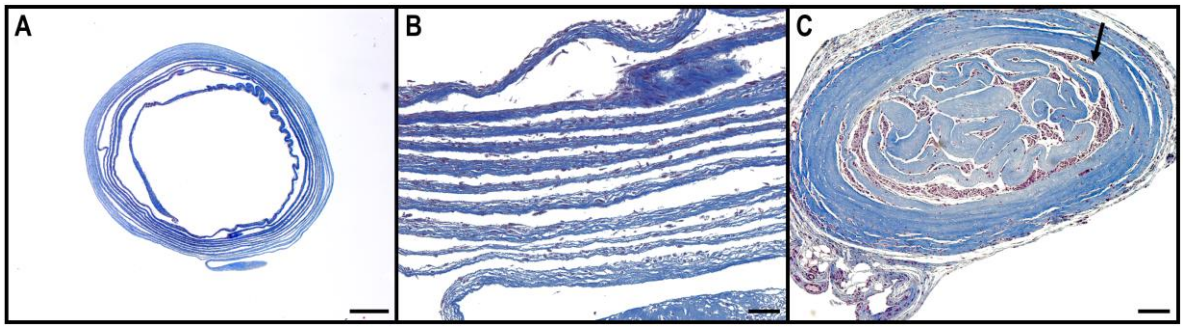

Figure 19 : Délamination du tube interne produit par la méthode roulée sur mandrin de métal.
(A) Tube externe décellularisé produit par la méthode d'enroulement. Une délamination de la frange interne de départ est visible. (B) Paroi du tube externe. Les feuillets ne sont pas fusionnés après 3 semaines de maturation sur le mandrin de métal. (C) Greffe d'un tube externe vide pendant 2 semaines pour combler un déficit de 15 mm du nerf sciatique. On observe une forte délamination du feuillet à l'intérieur du tube vide (flèche noire) Barre de mesure : (A) 500 µm, (B) 50 µm et (C) 200 µm

Nous avions remarqué un problème de délamination de nos tubes nerveux (Figure 19). En effet, les différentes couches de feuillets de fibroblastes ne sont pas toutes bien fusionnées, causant une importante délamination au centre de ceux-ci. La méthode actuellement utilisée pour créer les tubes externes est celle décrite par Gauvin et al. (2010). Il s'agit d'enrouler un feuillet de fibroblastes sur un mandrin de métal afin de créer une structure tubulaire vide. Notre hypothèse était qu'un mandrin de métal ne possède pas au niveau microscopique une structure uniforme et pourrait, de ce fait, nuire au bon attachement des feuillets. De plus, le feuillet ayant tendance à adhérer au mandrin, le feuillet interne peut se délaminer lorsque le tube est retiré du mandrin. Nous avons donc testé un nouveau matériau, soit des mandrins de téflon (PTFE, McMaster, Clevand). Les tiges de téflon sont microscopiquement plus uniformes et lisses. Elles devraient donc diminuer les problèmes de délamination. Nous avons comparé l'utilisation de ces deux matériaux par des tests mécaniques pour leur propriété de résistance lors de la greffe. En effet, le tube externe doit être suturable et résister à la tension provoquée par les deux tronçons de nerfs proximal et distal qui tendent à se rétracter lorsque sectionnés.

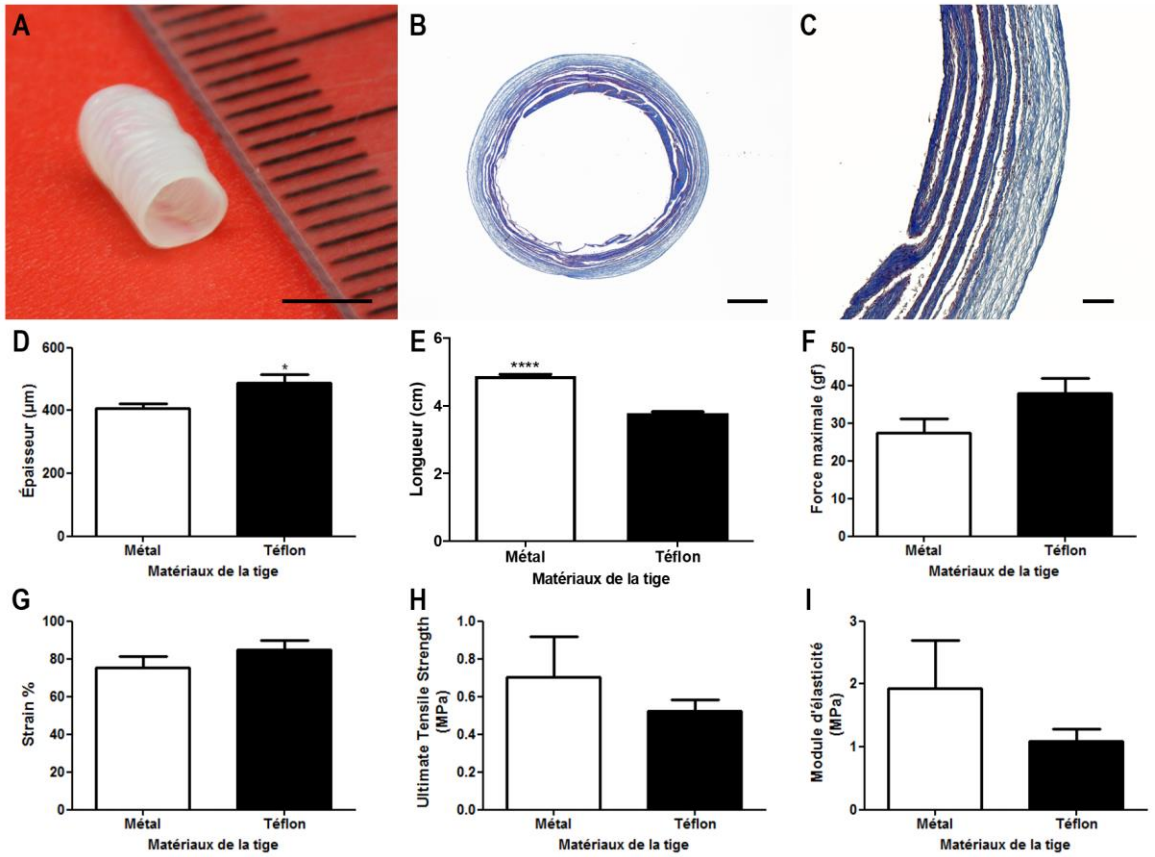

Figure 20 : Tests mécaniques sur le tube externe reconstruit par génie tissulaire en fonction du matériau de la tige utilisé pour rouler le feuillet.

*(A) Photo macroscopique du tube externe produit par la technique d'enroulement sur mandrin de métal. B-C) Coupe transversale d'un tube externe en coloration au Trichome de Masson (5µm d'épaisseur) (D) Épaisseurs des tubes, n=4,6 mesures (E) Longueur des tubes sur mandrins, n= 20 et 4 (F) Force de suture exprimée en grammes-force (gf), n=4 (G) Déformation à la tension, n=4 (H)Résistance maximale à la traction, n=4 (I) Module d'élasticité soit la rigidité du tube externe, n=4. Les données représentent la moyenne ± l'écart-type, *p<0,05 et ****p<0,0001, Test de Student. Barres de mesure : (A) 0,5 cm, (B) 500 µm et (C) 50 µm*

Un feuillet d'une longueur de 11 cm a été enroulé autour d'un mandrin de 2,38 mm de métal ou de téflon. Les tubes comprenant une dizaine de tours de feuillets ont maturé pendant 3 semaines en culture avant d'être décellularisés et de subir les tests mécaniques. Premièrement, l'utilisation d'une tige de métal a permis de produire un tube externe d'un diamètre de 406 ± 16,2 µm et la tige de téflon de 489 ± 25,2µm. Les tubes sur téflon sont significativement plus épais de 20% ($p<0,05$). De plus, la longueur moyenne des tubes externes était de 4,9 ± 0,24cm pour la tige de métal et de 3,8 ± 0,10 cm pour la tige de téflon. Les tubes sur métal sont significativement plus longs de 30% ($p<0,0001$).

Le test mécanique le plus pertinent est celui de la suture tel que décrit par Vallières. (Vallieres et al. 2015) Il permet de prédire si le tube sera suturable par le chirurgien. La résistance moyenne de rétention de la suture était de 27,40 ± 3,854 gf pour le tube sur tige de métal et 37,93± 3,868 gf pour la tige de téflon. La différence n'est toutefois pas statistiquement différente ($p=0,1021$). Le deuxième test mécanique, le test de traction sur tissu plat, permet d'obtenir trois variables; la déformation longitudinale, la résistance à la traction maximale ainsi que le module d'élasticité. La contrainte à la rupture indique le pourcentage de déformation de l'échantillon avant la rupture lors d'un test de traction. Par exemple, une contrainte de rupture de 3% indique qu'un échantillon de 100 mm subira une rupture lors d'une élongation de 3 mm. La déformation maximale pour le tube sur mandrin de métal est de 75,42 ± 5,677 (%) et de 84,79 ± 5,091 (%) pour le tube sur mandrin de téflon. La différence n'est pas statistiquement différente ($p=0,2652$). La résistance à la traction maximale (Ultimate Tensile Strength (UTS)) est mesurée par la contrainte maximale qu'un matériau peut supporter avant de se rompre lorsqu'il est étiré. Celle-ci était de 0,7035 ± 0,2148 MPa pour le tube sur mandrin de métal et de 0,5235 ± 0,05761 MPa pour le mandrin de téflon. La différence n'est pas statistiquement différente ($p=0,4492$). Finalement, la rigidité du matériau a été déterminée par le module d'élasticité (Modulus) lors du test de traction. Les résultats obtenus étaient une moyenne de 1,928 ± 0,7603 MPa pour le mandrin de métal et 1,084 ± 0,1942 MPa pour le mandrin de téflon. Une fois encore nous n'observons pas de différence significative entre les deux matériaux de la tige utilisés ($p=0,32$). (Figure 20)

Afin de s'affranchir de la délamination de notre tube externe, nous avons également comparé notre technique de fabrication avec une nouvelle technique créée dans le laboratoire (Galbraith et al. 2019). Il s'agit de la technique d'empilement qui consiste à ensemencer les cellules directement sur la tige et par la suite pouvoir empiler le feuillet pour produire un tube vide à 2 couches d'épaisseur. Le tube par empilement a terminé sa maturation sur un mandrin de métal de diamètre équivalent à celui de la technique roulée (2,38 mm).

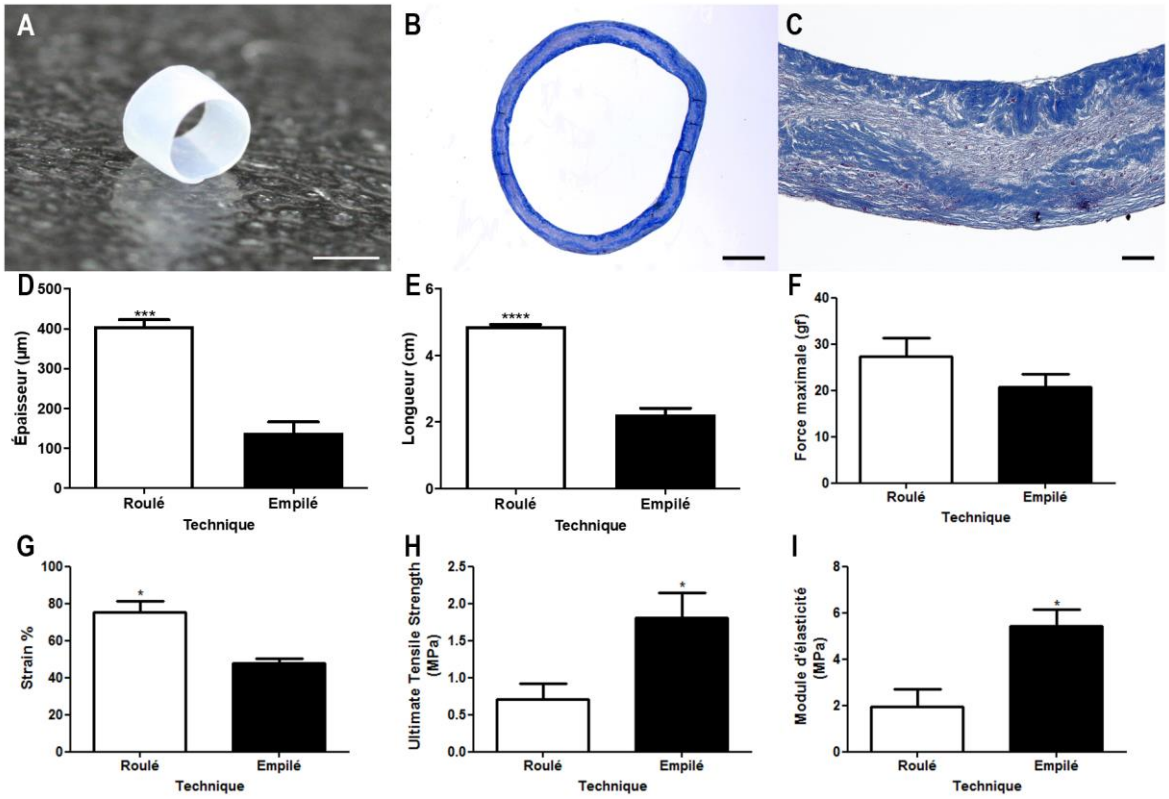

Figure 21 : Tests mécaniques sur le tube externe reconstruit par génie tissulaire en fonction de la technique utilisée, soit roulée sur mandrin ou empilement sur tige.
*(A)Photo macroscopique du tube externe produit par la technique d'empilement sur tige (B-C) Coupe transversale d'un tube externe en coloration au Trichome de Masson (5µm d'épaisseur) (D) Épaisseurs des tubes, n=4,6 mesures (E) Longueur des tubes sur mandrins, n= 20 et 8 (F) Force de suture exprimée en grammes-force (gf), n=4 et 3 (G) Déformation à la tension, n=4 et 3 (H)Résistance maximale à la traction, N=4 et 3 (I) Module d'élasticité soit la rigidité du tube externe, n=4 et 3. Les données représentent la moyenne ± l'écart-type, *p<0,05, ***p<0,001 et ****p<0,0001, Test de Student. Barres de mesure : (A) 2mm, (B) 500 µm et (C) 50 µm*

Le tube externe produit par la technique d'enroulement sur mandrin de métal a été comparé à un tube produit par la technique d'empilement de 2 couches d'épaisseur. Nous avons premièrement comparé les caractéristiques physiques du tube, soit son diamètre et sa longueur. La technique d'enroulement a permis de produire un tube externe d'une épaisseur de 406 ± 16,2 µm et la technique d'empilement un tube de 138 µm ± 27,74. De plus, la longueur moyenne des tubes externes était de 4,9 cm pour les tubes roulés et de 2,2 cm pour les tubes empilés. Les tubes roulés sont significativement 3 fois plus épais (p<0,001) et 2,2 fois plus longs (p<0,0001).

La résistance moyenne de rétention de la suture était de 27,40 ± 3,854 gf pour le ta technique d'enroulement et 20,67 ± 2,947 gf pour la technique d'empilement. La différence n'est pas statistiquement différente (p=0,2503). La déformation maximale pour le tube roulé est de 75,42 ± 5,677 (%) et de 48,03 ± 2,499 (%) pour le tube empilé. Le tube roulé supporte une déformation statistiquement plus grande (p<0,05). La résistance à la traction maximale (Ultimate Tensile Strength) est de 0,7035 ± 0,2148 MPa pour le tube créé par la technique

d'enroulement et de 1,810 ± 0,3370 MPa par la technique d'empilement. La contrainte maximale que le tube peut supporter avant de se rompre est significativement plus grande pour le tube produit par empilement ($p<0,05$). Finalement, le module d'élasticité lors du test de traction est de 1,928 ± 0,7603 MPa pour le tube roulé et de 5,409 ± 0,7402 MPa pour le tube empilé. Le module d'élasticité est statistiquement plus grand pour le tube empilé ($p<0,05$), il est donc plus rigide que le tube roulé. (Figure 21)

3.2 Remodelage du tube nerveux

À la suite de la transsection du nerf sciatique de rats RNU immunodéficients, les tubes nerveux ainsi que les autogreffes ont été implantés pour combler un déficit de 15 mm, et ce, pour 2, 4 et 8 semaines. En premier lieu, le remodelage du tube nerveux a été étudié. En comparaison au nerf natif de rat, le remodelage de la MEC du tube nerveux a été suivi (Figure 22).

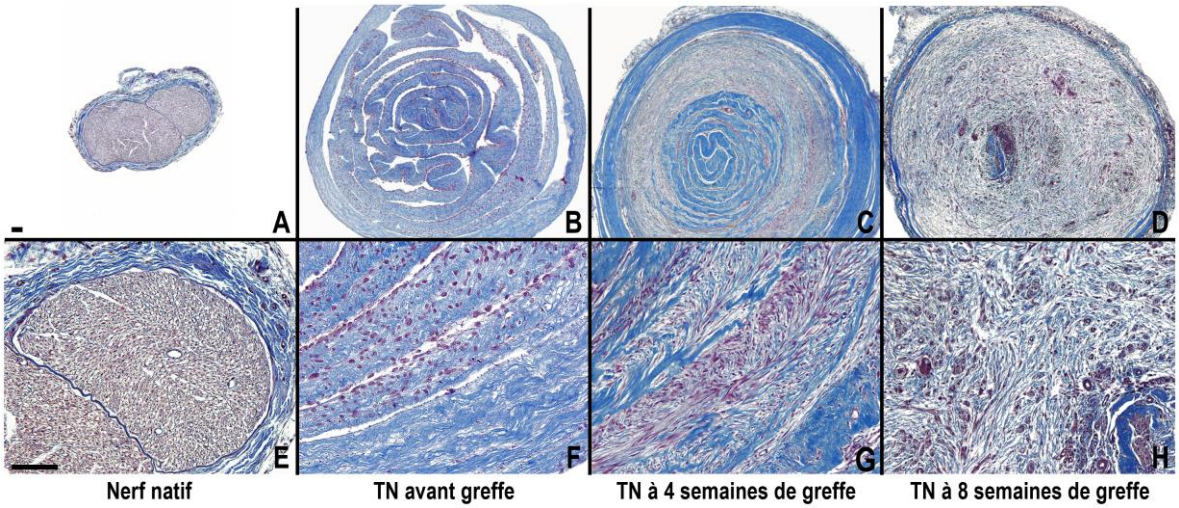

Figure 22: Histologie d'une coupe transversale des greffons par une coloration au Trichome de Masson
Coloration sur coupes de 5µm d'épaisseurs après 4 (C, G) et 8 (D, H) semaines d'implantation du tube nerveux chez le rat RNU immunodéficient comparativement à un tube nerveux non greffé (B, F) et un nerf sciatique de rat (A, E). Barres de mesure : 100µm

La coloration au Trichome de Masson d'une coupe transversale des greffons a permis de mettre en évidence la présence d'un remodelage actif au sein du tube interne. En effet, la matrice extracellulaire ayant comblé les interstices, le tube d'origine n'est pratiquement plus visible après 8 semaines d'implantation. Dès la 4e semaine, on observe que le feuillet d'origine du tube nerveux est progressivement dégradé pour laisser place à un nouvel environnement matriciel. La lumière du tube nerveux possédant maintenant un aspect microscopique similaire à la structure interne d'un nerf.

Pour ce qui est de l'apparence macroscopique, dès la 2e semaine, un remodelage de la structure du tube nerveux était visible. Le tube étant bien fusionné et aligné aux segments proximal et distal du nerf sectionné, élément essentiel pour permettre la migration axonale à l'intérieur de celui-ci. Cependant, à la 2e semaine, le tube nerveux, malgré un remodelage évident, conserve une structure différente de l'autogreffe, sa circonférence étant toujours supérieure au nerf natif. À la 4e semaine, le tube nerveux est bien intégré à son environnement et présente également des signes de bonne vascularisation. Il est d'ailleurs assez difficile de discriminer le tube nerveux du nerf natif 8 semaines post-implantation. (Figure 23)

De plus, aucun signe visible de rejet ou d'inflammation n'a été observé au site de suture. Le tube nerveux ayant été toléré chez tous les rats. Un seul animal a nécessité une euthanasie pour autophagie des doigts de la patte lésée. Il s'agit d'un comportement typique étant relié à une douleur neuropathique chez le rat à la suite d'une lésion nerveuse.

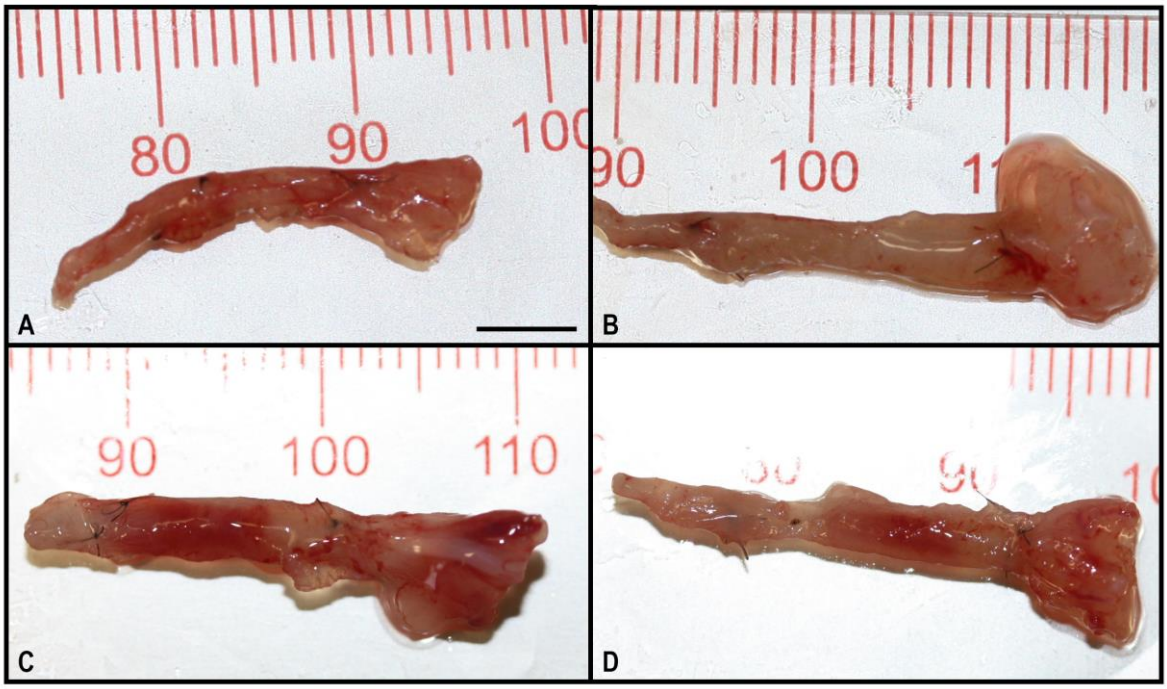

Figure 23 : Apparence macroscopique des tubes nerveux après 8 semaines d'implantation chez le rat RNU
Autogreffe (A), tube nerveux simple (B), tube nerveux endothélialisé (C) et tube nerveux endothélialisé et enrichi en cellules de Schwann (D). Barre de mesure : 0,5 cm

3.3 Vascularisation du tube nerveux

Le développement *in vivo* du réseau vasculaire a été étudié concernant deux points primordiaux, soit la vascularisation du tube nerveux post-greffe et l'anastomose du réseau capillaire humain préétabli. Le réseau vasculaire a ainsi été observé par marquage en immunofluorescence des cellules endothéliales formant les vaisseaux sanguins ainsi que les globules rouges de rat circulant dans le réseau vasculaire du greffon.

Pour assurer une oxygénation suffisante du greffon après la greffe, il doit y avoir un réseau vasculaire qui soit rapidement mis en place. Il a été démontré dans des résultats préliminaires qu'il y avait un réseau complexe très tôt dans le processus (<4 jours). Effectivement, dans une coupe transversale d'un tube nerveux pré-vascularisé on observe une vascularisation uniforme du greffon, et ce, jusque dans son centre par la présence d'un marquage des cellules endothéliales humaines. (Figure 24)

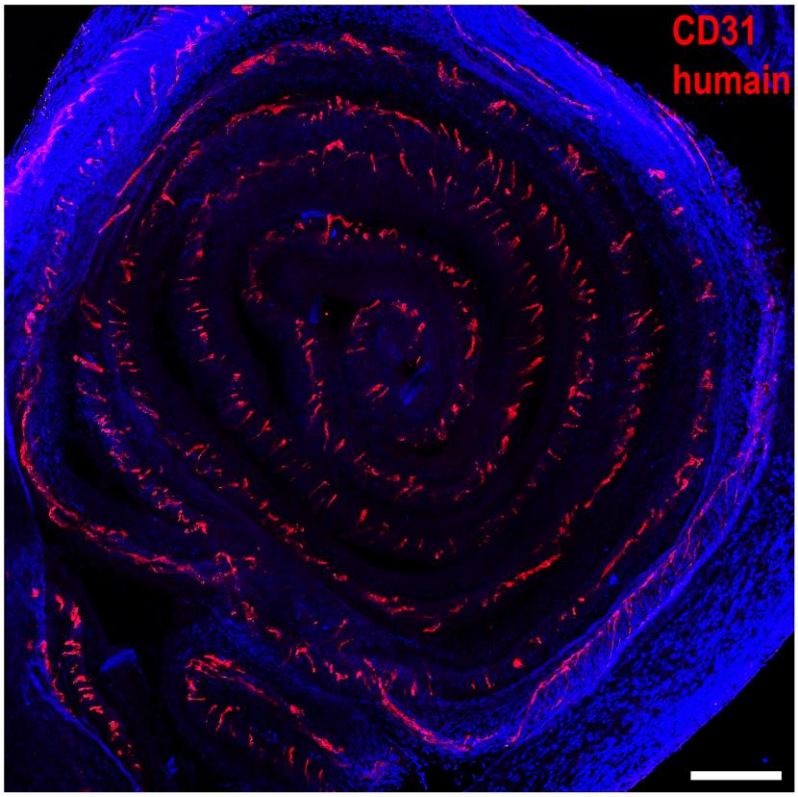

Figure 24 : Vascularisation d'un tube nerveux pré-vascularisé à la suite d'une greffe de 4 jours pour combler un déficit de 15 mm du nerf sciatique d'un rat RNU immunodéficient.
Immunofluorescences et microscopie confocale sur coupes transversales de 7µm d'épaisseur du réseau capillaire humain pré-ensemencé. Barre de mesure: 200µm Gracieuseté de Chantal Fauvel, non publié

On observe une bonne vascularisation de tous les tubes nerveux 4 semaines post-implantation, bien que la densité de capillaires soit largement supérieure dans les tubes pré-vascularisés. Il a été observé que les vaisseaux capillaires de rat avaient envahi les tubes nerveux par le centre, démontrant ainsi la reconnexion du tube nerveux avec le segment proximal et distal du nerf lésé. On retrouve également une bonne vascularisation en périphérie du tube nerveux implanté au niveau du nerf sciatique de rat. Les cellules endothéliales humaines (vert, Figure 25) sont toujours présentes dans le tube et semblent former un réseau ordonné. L'anastomose du réseau capillaire préétablie (vert) au réseau capillaire de l'hôte (blanc) a été démontrée. En effet, la présence de globules rouges dans les capillaires humains marqués (Figure 25) est la preuve de cette réanastomose. Le marquage des globules rouges dans la lumière des capillaires humains démontre la présence d'un flux sanguin à l'intérieur du réseau vasculaire humain.

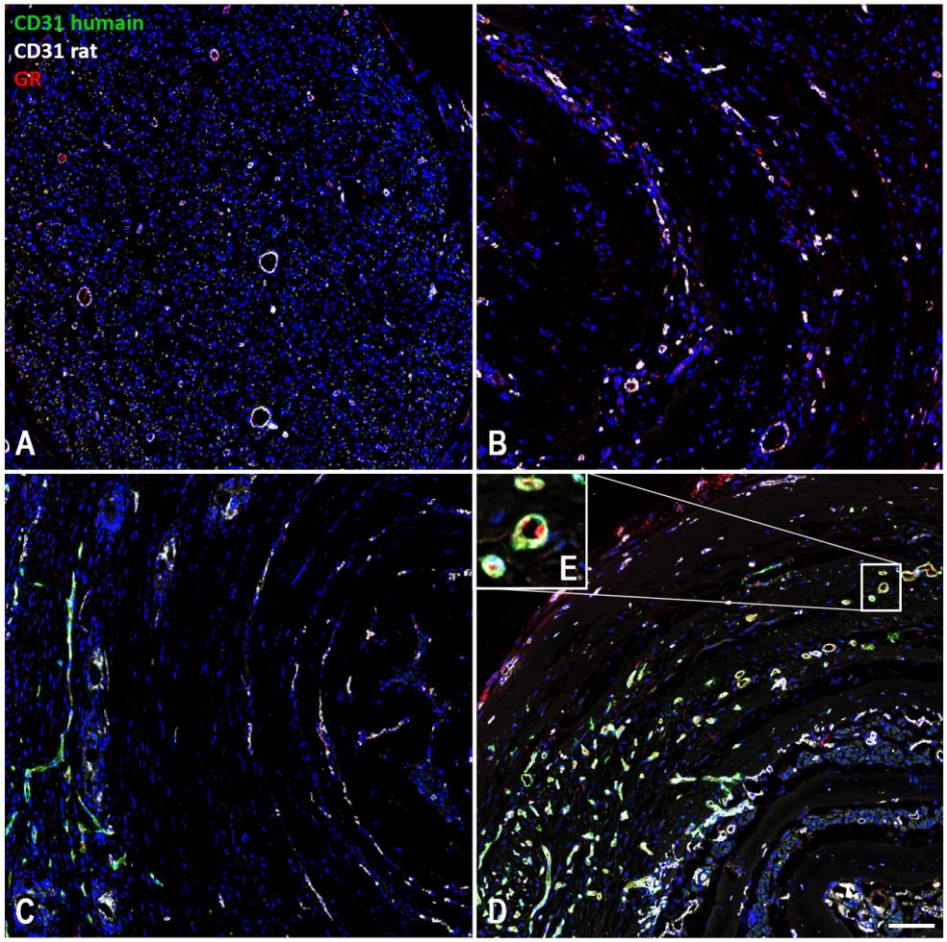

Figure 25 : Formation des réseaux capillaires après 4 semaines d'implantation
(A) Autogreffe, (B) TN, (C) TNCE et (D) TNCECS. Immunofluorescences et microscopie confocale sur coupes transversales de 7µm d'épaisseur. Marquage de globules rouges de rat à l'intérieur de capillaires humains marqués en vert (D-E) Barre de mesure: 100µm

3.4 Innervation du tube nerveux

L'innervation du tube nerveux par les fibres nerveuses du segment proximal du nerf sciatique lésé a été suivie. Le tube nerveux doit supporter une migration axonale jusqu'au segment distal du nerf. Un marquage en immunofluorescence a permis de suivre la migration axonale dans le temps et dans l'espace. Les autogreffes démontrent une densité optimale de fibres nerveuses ayant migré à l'intérieur du greffon que ce soit à 2, 4 ou 8 semaines (Figure 26). Pour ce qui est des tubes, il n'y a pas encore eu de croissance axonale à l'intérieur de ceux-ci après 2 semaines d'implantation (Figure 26). Celles-ci atteignent le milieu des tubes nerveux, soit une distance de migration de 5-7mm à 4 semaines, mais sont plus présentes à 8 semaines post-implantation (Figure 26). Un marquage des fibres nerveuses dans le segment distal du nerf lésé a été observé à la 8e semaine d'implantation. La myéline a également été étudiée par un marquage à la MBP (rouge), un constituant majeur de la myéline des cellules de Schwann. Autant chez l'autogreffe que chez le tube nerveux, on observe une colocalisation du marqueur MBP et NF-L, soit de la myéline et les axones.

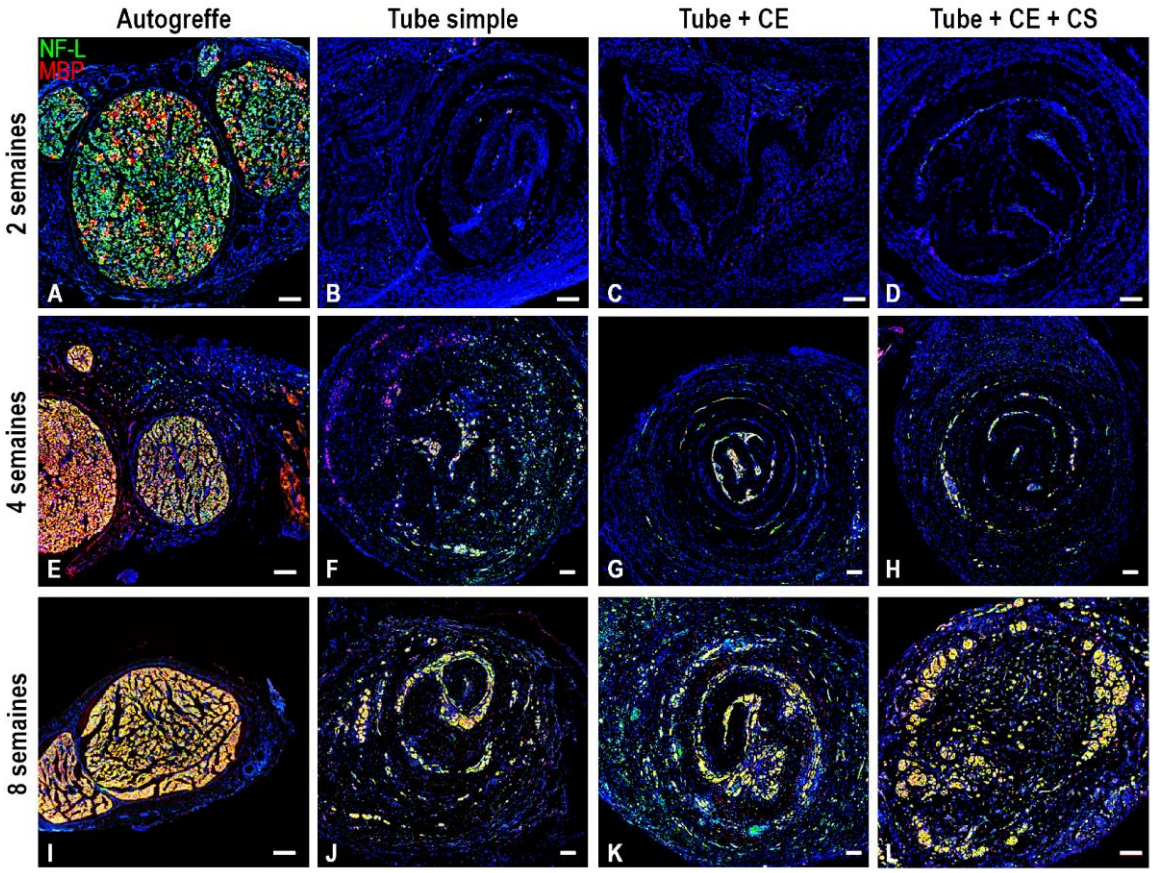

Figure 26 : Migration des fibres nerveuses à l'intérieur des tubes nerveux
Segments 2, soit à 5-7 mm de distance de la suture proximale. Immunofluorescences et microscopie confocale sur des coupes transversales de 7µm d'épaisseur de TN après implantation de (A-D) 2, (E-H) 4 et (I-L) 8 semaines dans la patte postérieure de rats RNU immunodéficients. Comparaison de la greffe de tube nerveux simple (B, F, J), tube nerveux endothélialisés (C, G, K), tube nerveux endothélialisés et enrichi en cellules de Schwann (D, H, L) avec l'autogreffe du nerf sciatique (A, E, I). Les fibres nerveuses ont été marquées par NF-L (vert) et la myéline par MBP (rouge).
Barres de mesure: 100µm

Les fibres nerveuses sont myélinisées dès la 4e semaine de régénération, mais le sont plus fortement à la 8e semaine. Finalement, il est intéressant de remarquer que bien que l'intensité du marquage de cellules de Schwann soit similaire dans tous les types de tubes nerveux, non endothélialisés, endothélialisés et enrichis en cellules de Schwann, les fibres nerveuses sont plus organisées et migrent de manière à former des paquets de fibres nerveuses qui pourrait être la formation des futurs faisceaux de nerf (Figure 26-L).

La présence de fibres nerveuses myélinisées a été confirmée par un marquage au bleu de toluidine sur des coupes ultrafines. Les fibres motrices doivent être myélinisées afin de transmettre efficacement les informations aux muscles cibles. Malgré le peu d'échantillons envoyés à la plateforme de microscopie (n=2), nous pouvons tout de même observer certains phénomènes. À la 4e semaine d'implantation, on observe dans le tube nerveux endothélialisé (Figure 27-B) qu'il y a des zones fortement innervées et que la majorité de ces fibres présentent une gaine de myéline, bien que moins mature que la myéline présente en proximal de la lésion (Figure 28-A).

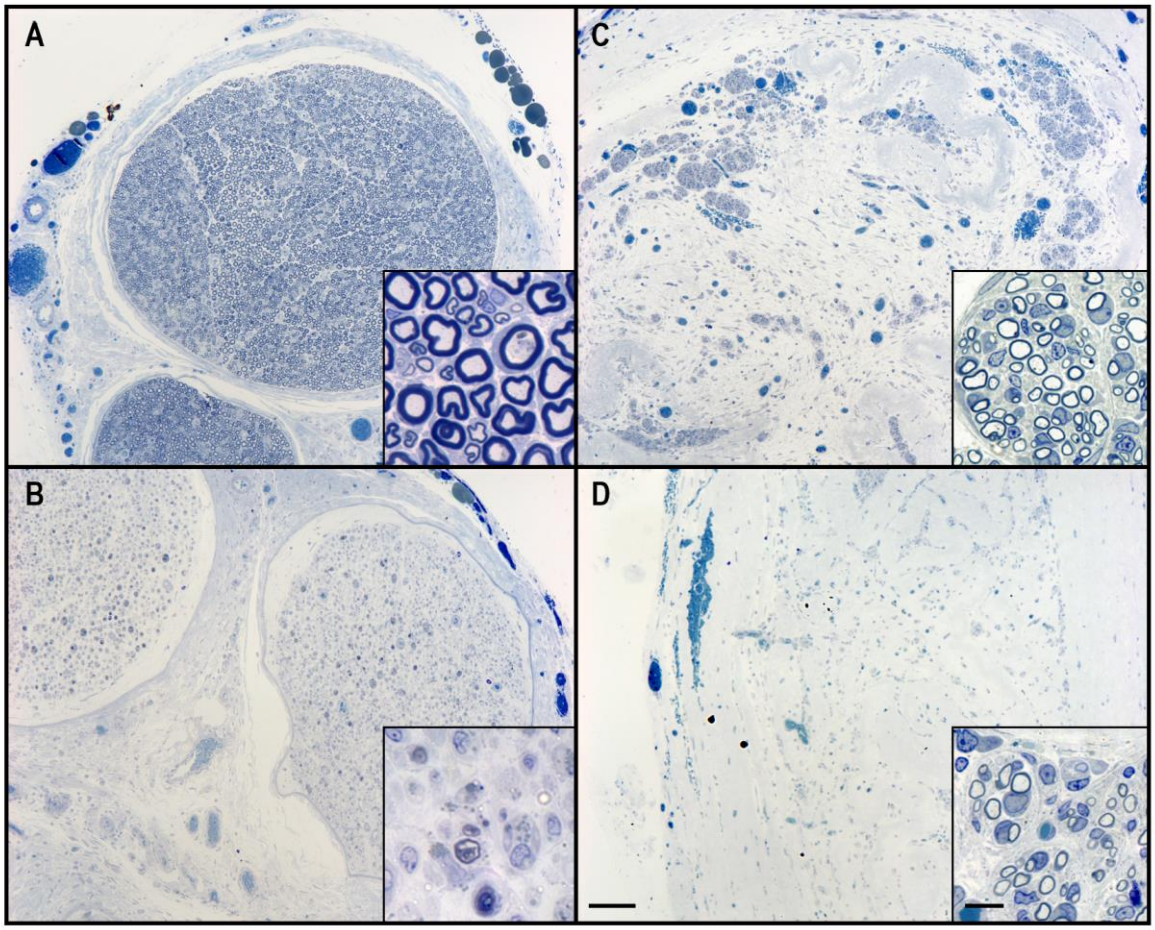

Figure 27 : Coloration au bleu de toluidine d'une coupe transversale (80 nm) de greffons à la suite d'une implantation de 4 semaines du tube nerveux chez le rat RNU immunodéficient.
Le bleu de toluidine permet de marquer la myéline dans le segment proximal (A), distal (B) et dans une coupe de tube nerveux endothélialisé (C) ainsi que de tube nerveux fibroblastes seulement (D). Barres de mesure : 100 et 10 µm

La dernière étape fut de caractériser cette migration axonale par le dénombrement des fibres nerveuses présentent à l'intérieur du tube nerveux. Nous avons premièrement observé pour l'autogreffe (Figure 28-A) qu'il n'y avait pas de différences significatives entre le segment proximal et distal du nerf lésé à 4 semaines de migration. Cela démontre que toutes les fibres nerveuses ont été en mesure de traverser le greffon de l'autogreffe et de réinnerver l'autre côté de la lésion. Pour les tubes nerveux (Figure 28-B-D), la densité nerveuse corrèle avec les précédentes immunofluorescences des neurofilaments (NF-L). On observe une quasi-absence de fibres nerveuses ayant été en mesure de migrer à l'intérieur du tube à 2 semaines tandis qu'une innervation se met en place à 4 semaines et est beaucoup plus présente à 8 semaines.

D'ailleurs nous avons dénombré que pour les tubes nerveux, il y avait de 20 à 50% des fibres nerveuses ayant été en mesure de complètement traverser le tube nerveux, et donc de réinnerver le segment distal du nerf sectionné.

La densité des fibres nerveuses est similaire entre l'autogreffe et les tubes nerveux dans la première section du tube (1-2 mm de la suture proximal) démontrant que les tubes ont effectivement joué leur rôle de support à la migration (Figure 28-E). La différence est toutefois notable à une plus grande distance de migration (10 mm de la suture proximale). On dénombre 4 fois moins de fibres nerveuses ayant traversé le tube nerveux comparativement aux fibres nerveuses ayant migré dans l'autogreffe (Figure 28-F). Il n'y a pas de différence apparente dans la vitesse de migration des fibres nerveuses entre les différents tubes nerveux, soit les tubes vascularisés ou non et enrichis ou non en cellules de Schwann. En effet, la densité de fibres nerveuses est similaire entre les différents tubes, et ce, à chaque temps (Figure 28-F).

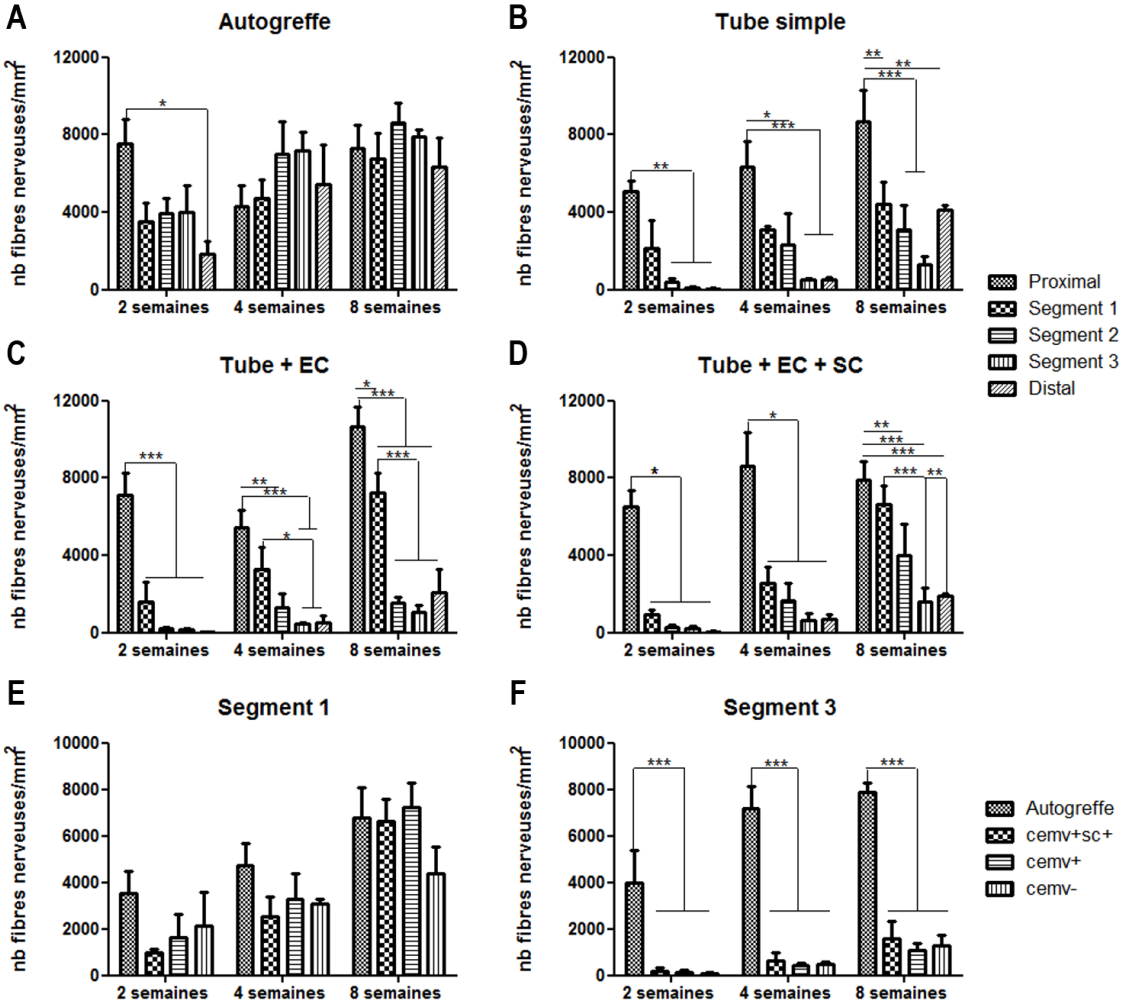

Figure 28 : Quantification des fibres nerveuses par surface (mm²) en fonction du temps d'implantation
*2,4 ou 8 semaines post-greffe, et ce, pour chaque condition de greffons (n=3) soit l'autogreffe, les TN simple, les TNE et les TNES. La densité de fibres nerveuses selon la distance parcourue par les fibres nerveuses, soit proximale, à la lésion, segment 1, 2 et 3 du TN ainsi que le segment distal du nerf lésé pour l'autogreffe (A), le tube nerveux simple (B), le tube nerveux endothélialisé (C) et le tube nerveux endothélialisé et enrichi en cellules de Schwann (D). La densité de fibres nerveuses à l'entrée du tube nerveux (E) et celles ayant migré dans tout le tube nerveux (F) pour l'autogreffe, le TNES, le TNE et le TN simple. Les données représentent la moyenne ± l'écart-type, *p< 0.05, **p< 0.01 et ***p<0.001, Anova à deux facteurs avec test de Bonferonni.*

4. Discussion

4.1 Le tube externe

Le tube externe est utilisé pour protéger le tube interne et faciliter la suture au nerf. Il a été démontré que la micro-suture provoque de la fibrose ainsi que du tissu cicatriciel pouvant nuire à la migration axonale. Le fil de suture ainsi que l'aiguille peuvent également provoquer des complications tels que des réactions aux corps étrangers, un traumatisme supplémentaire aux nerfs, en plus d'être un facteur connu de la formation de névrome. Le tube externe décellularisé est suturé par deux points d'Ethilon 8-0 permettant donc de laisser le tube interne intact et ainsi ne pas limiter la pousse axonale. (Fox et al. 2012, Barton et al. 2014)

4.1.1 Les tests mécaniques sur le tube externe

4.1.1.2 La technique roulée

Afin de limiter le phénomène de délamination de nos tubes externes, nous avons tenté de modifier la façon de les produire. Nous avons premièrement tenté de changer la composition du mandrin utilisé pour l'enroulement des feuillets de fibroblastes. En effet, nous voulions obtenir un tube externe que nous pouvions retirer de son mandrin sans délamination du feuillet de fibroblastes, problématique rencontrée avec l'utilisation du mandrin de métal présentement utilisé. Les points principaux à observer pour la production de tubes externes sont la résistance à la suture ainsi qu'aux stress mécaniques subis à la suite de la greffe, soit la tension exercée par le segment proximal et distal des nerfs lésés qui ont tendance à se rétracter à la suite d'une transsection.

L'épaisseur des tubes externes produits par l'enroulement sur tige de métal ou de mandrins a été comparée. Les tubes produits par l'enroulement sur la tige de téflon ont permis de produire des tubes 20% plus épais, mais également près d'un centimètre plus court. Ceux-ci subissaient une plus grande contraction, d'où leur plus grande épaisseur. En effet, la surface plus uniforme du téflon offrait moins de résistance à la contraction du tissu. De plus, le téflon possède plusieurs propriétés intéressantes, il a une bonne résistance thermique (facilement autoclavable) et il possède un coefficient de frottement extrêmement faible.

Le tissu se doit de supporter la tension exercée par les fils de suture appliqués par le chirurgien. Le test mécanique de la résistance moyenne de rétention de la suture permet de quantifier la force que peut supporter le tube lorsqu'il est suturé. Le tube externe roulé sur tige de métal a été mainte fois manipulé par la chirurgienne et est facilement suturable au nerf. Nous recherchons donc un tube externe supportant une tension similaire ou supérieure. Il n'y avait pas de différence significative avec le tube externe roulé sur téflon. Celui-ci devrait donc être facile à manipuler lors de la greffe.

Un deuxième test mécanique a été réalisé soit le test de traction uniaxiale. Il permet de quantifier la tension longitudinale qu'un tissu peut supporter, représenté ici par la tension exercée par le nerf sectionné sur le tube nerveux. Les résultats tant pour le test de contrainte à la rupture, la résistance à la traction que le module d'élasticité, sont similaires pour les deux types de tiges.

L'utilisation d'une tige de téflon a été abandonnée puisque bien qu'elle permette de produire des tubes externes ayant des propriétés mécaniques similaires à la technique d'enroulement sur tige de métal, le tube externe produit est significativement plus court et nécessite donc une plus grande surface pour produire un tube externe de même longueur, ce qui n'est pas avantageux en termes de productivité. De plus, les tubes externes produits se délaminaient tout comme ceux enroulés sur tige de métal. Le changement de tige ne permet pas de résoudre cette problématique. Une alternative serait de rouler une plus petite surface de feuillet pour obtenir un tube avec seulement 5-6 couches d'épaisseurs. Une moins grande quantité de feuillets permettrait sans aucun doute, une meilleure fusion des différentes couches et ainsi limiterait la délamination des couches intérieures. Cependant, les propriétés mécaniques en seraient probablement affectées. Une équipe du laboratoire a toutefois créé une nouvelle technique pour la production de vaisseaux ne démontrant pas de délamination, soit l'ensemencement directement sur la tige. (Galbraith et al. 2019)

4.1.1.3 La technique d'empilement

Les propriétés physiques et mécaniques des tubes externes produits par la technique d'enroulement et d'empilement ont été comparées. Les tubes externes produits par enroulement comprenaient environ 11 couches d'une épaisseur totale de 406 µm et les tubes externes produits par empilement comprenaient deux couches d'une épaisseur totale de 138 µm. Les tubes empilés sont donc 3 fois plus minces. Cependant, le fait d'obtenir un tube à seulement deux couches de feuillets assure une excellente fusion et donc une très faible probabilité de délamination. En effet, aucune délamination n'a été observée chez les tubes externes produits lors de cette expérience. On n'observe pas de feuillet d'initiation à l'intérieur du lumen qui est une cause de délamination importante pour la technique roulée. De plus, les tubes étaient 2 fois plus courts comme attendu puisque le feuillet sur mandrin est replié sur lui-même pour produire l'empilement.

Bien que le tube externe empilé soit significativement plus mince, aucune différence significative n'a été démontrée dans leur résistance de rétention à la suture. Le tube externe ainsi produit est facilement manipulable et on peut supposer, au vu des résultats mécaniques, qu'il sera possible de le suturer lors de la greffe. La déformation maximale du tube roulé est significativement plus grande. Celui-ci est donc plus malléable. Au contraire, le tube externe produit par la technique d'empilement est en mesure de supporter une résistance à la traction significativement plus grande que le tube roulé. Il est donc plus résistant. Finalement, le module d'élasticité du tube empilé est également plus élevé, et donc, le tube produit par la technique d'empilement est

plus rigide. Ces deux derniers tests prennent en compte l'épaisseur du tissu tandis que la déformation maximale ne tient pas compte de cette variable. Étant donné que des tubes ne sont pas de même épaisseur, il faut rester prudent dans l'analyse de cette donnée. Il serait alors possible de reproduire l'expérience avec un tube possédant l'empilement de 4 couches, et donc qui serait deux fois plus épais.

La technique de l'empilement permet de produire un tube externe ne possédant pas de signe de délamination (Figure 21) et permet donc de produire un tube plus résistant. Cette technique serait donc à privilégier lors des prochaines greffes. Il reste toutefois certains problèmes techniques à régler. En effet, la technique, bien que possédant des avantages certains, pose également certaines problématiques. Puisque le tube est empilé sur lui-même, la tige nécessaire doit être plus de 4 fois la longueur de tube externe désiré. Cela nécessite du matériel fait sur mesure et donc plus difficilement accessible. De plus, la production d'un tube de même diamètre et longueur nécessite 6 fois plus de cellules que pour la technique par enroulement de feuillet de fibroblastes.

Le nerf natif

Une équipe de l'Université du Michigan a déterminé les propriétés mécaniques d'un nerf natif. Les essais de traction ont été réalisés sur un nerf complet de rat. (Borschel et al. 2003) La contrainte à la rupture pour le nerf natif est de 0,810 ± 0,114, soit une déformation maximale de 81%. Le module d'élasticité est de 580 ± 150 KPA. La résistance maximale à la traction (Ultimate Tensile Strength) était de 405 ± 20 KPa. Dans un deuxième temps, les nerfs frais transsectés ont été suturés pour mimer une greffe de conduit nerveux. La contrainte à la rupture pour le nerf natif suturé est de 0,480 ± 0,117, soit une déformation maximale de 48%. Le module d'élasticité est de 576 ± 160 KPA. La résistance maximale à la traction était alors de 1400 ± 290 KPa.

Il est essentiel de produire un tube nerveux possédant des caractéristiques similaires ou supérieures à celles observées dans la greffe de nerf natif. La déformation maximale du nerf natif suturé (48%) est égale au tube enroulé (de 48,03 ± 2,499 %), tandis que le tube roulé utilisé dans la présente expérience présente une déformation maximale bien supérieure à celle du nerf natif suturé (75,42 ± 5,677%). La résistance à la traction du nerf natif suturé (1,4 MPa) est inférieure à la technique d'empilement (1,810 ± 0,3370 MPa), mais supérieure à la technique d'enroulement (0,7035 ± 0,2148 MPa). Le module d'élasticité du nerf natif suturé (0,576 MPa) est largement inférieur au tube externe roulé (1,928 ± 0,7603 MPa) et empilé (5,409 ± 0,7402 MPa).

Les tests ayant été réalisés sur un nerf complet comparativement un tube vide, les résultats obtenus peuvent être plus difficilement comparables. On peut tout de même conclure que les tubes externes décellularisé produits par génie tissulaire sont plus rigides et malléables que le nerf suturé que l'on peut comparer à une autogreffe. Les tubes externes possèdent donc de bonnes propriétés mécaniques pouvant être utiles pour la greffe nerveuse.

4.2 La pré-vascularisation du tube nerveux

4.2.1 La densité du réseau

Des résultats antérieurs de l'équipe avaient déjà démontré la faisabilité d'un tube nerveux pré-vascularisé où le réseau capillaire avait été caractérisé. (Hébert-Blouin 2009) Nous avons voulu confirmer la présence de ce réseau après la greffe. Un marquage en immunofluorescence après 4 jours de greffe sur des tubes pré-vascularisés, a permis de démontrer que le réseau capillaire humain était toujours présent et donc viable à la suite d'une greffe.

Tous les tubes nerveux, que ceux-ci soient pré-vascularisés ou non possèdent un réseau capillaire dans l'entièreté du tube, et ce rapidement (<2 semaines). La présence de vaisseaux sanguins au centre des tubes nerveux n'a été possible que par une bonne connexion avec le nerf, permettant aux cellules endothéliales de celui-ci de migrer dans la matrice du tube nerveux. Le réseau semble plus dense à 4 semaines et est stable à 8 semaines post-implantation (Figure 29 en annexe). Il est difficile de comparer la densité du réseau capillaire entre les différentes conditions puisque le nombre de capillaires n'a pas été quantifié. Cela devra bien entendu être réalisé sur les coupes en immunofluorescence des cellules endothéliales (marquage PECAM-1). Nous pouvons quand même visuellement observer une densité plus grande du réseau vasculaire pour les tubes nerveux pré-vascularisés. Toutefois, les tubes faits d'un simple feuillet de fibroblastes possèdent une vascularisation (marquage CD31 de rat) très similaire à celle de l'autogreffe. Ces résultats démontreraient donc qu'une pré-endothélialisation du tube nerveux ne serait pas nécessaire puisque le tube est rapidement envahi par les cellules endothéliales de l'hôte. Cela est le cas pour un très petit nerf de rat (longueur de 15mm, diamètre de 2 mm), mais cela pourrait être très différent dans la réparation d'un nerf humain de beaucoup plus grand calibre. Les nerfs humains peuvent atteindre plus d'un centimètre de diamètre et les lésions peuvent être de beaucoup plus grande ampleur (>4cm). Dans un tel scénario, il serait difficile pour le nerf lésé d'assurer seul l'irrigation d'une telle lésion. Afin d'observer une différence dans la vascularisation des tissus, il faudrait observer le phénomène dans un modèle animal permettant de réaliser des lésions nerveuses beaucoup plus importantes. Idéalement, il faudrait utiliser un animal possédant des nerfs de diamètre similaire à l'homme. Par exemple, la chèvre permet de créer des transsections significatives. Une équipe chinoise à greffer des tubes nerveux de 6 mm de diamètre pour combler un déficit nerveux de 8 cm. (Zhang et al. 2014) Une telle lésion est plus représentative de la réalité. Nous pouvons alors émettre l'hypothèse qu'une pré-vascularisation serait primordiale puisque le tube nerveux ne pourrait pas être rapidement vascularisé par le réseau endogène.

4.2.2 La réanastomose

Il a été démontré dans des études antérieures du laboratoire que l'ensemencement de cellules endothéliales sur un feuillet de fibroblastes permettait de produire un réseau capillaire complexe. (Black et al. 1998, Berthod et al. 2012) L'ajout de cellules endothéliales favorise la formation spontanée de structures de type capillaire dans une matrice extracellulaire hautement différenciée. Des analyses immunohistochimiques ainsi que de microscopie électronique à transmission avaient permis de démontrer des caractéristiques associées à une vascularisation *in vivo* (ex. : membrane basale et jonctions intercellulaires).

Il était donc possible de mettre en place un réseau microvasculaire à l'intérieur du tube nerveux. Il fallait maintenant démontrer qu'il y avait une connexion entre le réseau vasculaire de rat et celui préétabli avec des CE humaines. Par marquage en immunofluorescence, il a été possible de visualiser des globules rouges de rats dans la lumière de capillaire humains, c'est-à-dire qu'un flux sanguin a circulé dans le réseau capillaire préétabli. Par ce fait, il a bel et bien eu réanastomose entre les deux réseaux et ainsi les tubes nerveux sont rapidement connectés au réseau vasculaire de l'hôte. Il y a alors un intérêt à ajouter des cellules endothéliales au modèle puisque le réseau pré-ensemencés est viable et fonctionnel. Il permet donc d'assurer une vascularisation rapide jusqu'au centre du tube nerveux.

4.3 La migration axonale

Premièrement, il a été démontré que le tube nerveux était en mesure de supporter une migration axonale par la présence de fibres nerveuses myélinisées (fort marquage MBP) à l'intérieur du tube nerveux dès la 4 semaines. La matrice extracellulaire du tube plein n'a ainsi pas bloqué la migration axonale, mais plutôt favorisé cette migration, et ce, jusqu'au centre du tube.

On observe ce phénomène dès la 2e semaine pour l'autogreffe bien que le marquage MBP soit beaucoup moins présent, et donc que les axones soient encore peu myélinisés. Dans la comparaison du tube nerveux à l'autogreffe, il faut prendre en compte qu'il s'agit des conditions idéales de greffe. Il s'agit d'une coupure franche immédiatement réparée. De plus, pour des raisons techniques évidentes il est impossible d'utiliser le nerf sural du rat pour effectuer la chirurgie réparatrice. L'autogreffe consiste donc à regreffer le nerf sciatique sectionné. Une autogreffe clinique consiste à prélever un petit nerf sensoriel pour réparer un nerf moteur de plus grand calibre. Dans notre cas, nous utilisons un nerf mixte de parfaite grosseur. Afin de mimer au mieux ce mésappariements, le nerf sciatique est greffé à 180˚.

Le dénombrement des fibres nerveuses a été réalisé pour tous les greffons, et ce, à différentes distances de migrations (se référer à la méthode). Les 3 types de tubes nerveux (Fibroblastes seuls, endothélialisés et endothélialiés + enrichi en cellules de Schwann) ont permis une migration axonale de 20 à 50% à la 8e semaine. Il n'y a aucune différence statistiquement significative dans la densité axonale entre les différents types de tubes nerveux. On pourrait alors en conclure que la vascularisation et l'ajout de cellules gliales n'a pas eu d'impact sur la vitesse de migration ainsi que son efficacité. Il faut cependant rester prudent avec une telle affirmation. En effet, le petit diamètre du nerf sciatique de rat ne permet pas de réellement voir l'impact d'une vascularisation du greffon. Les résultats précédents sur le réseau vasculaire du greffon montrent un envahissement précoce des cellules endothéliales de rat, et ce, jusqu'au centre du tube. Il devient alors impossible de voir l'impact de la pré-vascularisation sur la migration axonale. Il faudrait être en mesure de comparer une migration axonale à l'intérieur d'un tube exempt d'un réseau de capillaire. Pour ce faire, il faudra passer à un modèle de régénération à plus grande échelle. Le petit calibre (<2mm) du nerf sciatique de rat est rapidement vascularisé tandis que ce phénomène ne serait vraisemblablement pas possible pour un nerf plus gros diamètre et beaucoup plus long. L'ajout de cellules de Schwann n'a également pas montré une amélioration de la densité nerveuse à la 8e semaine post-greffe. N'ayant pas été en mesure de discriminer le marquage des cellules Schwann provenant du rat de celles pré-ensemencées, il est difficile d'établir leur profil de migration à l'intérieur du tube nerveux. Toutefois, comme l'intensité du marquage MBP est similaire entre les tubes simples et CE+CS, il est fort probable que les cellules de Schwann soient en mesure de migrer à l'intérieur du tube nerveux à partir du segment proximal du nerf. On peut penser que chez l'humain, la différence aurait été visible. Les nerfs moteurs sont de grand calibre et une hypoxie au centre du tube est possible. Les cellules de Schwann ne seraient également pas en mesure de migrer sur plusieurs centimètres et leur ajout serait alors avantageux. Une différence dans la quantité de fibres nerveuses n'a pas été observée. Toutefois, les fibres nerveuses sont plus ordonnées dans les tubes enrichis en cellules de Schwann. Cela pourrait avoir un impact sur la récupération des fonctions. Il sera intéressant de reproduire ces résultats sur une plus longue période de temps afin d'observer l'amélioration des fonctions motrices et sensorielles du rat.

La coloration au bleu de toluidine permet de mettre en évidence la gaine de myéline. À partir de ces coupes, il est alors possible de déterminer le nombre total de fibres myélinisées, le diamètre des fibres nerveuses, la maturité de la gaine de myéline ainsi que le G-ratio, défini comme le rapport entre le diamètre internet et externe de la myéline, qui est une caractéristique fondamentale pour la caractérisation de la régénération nerveuse. (Kemp, Cederna and Midha 2017) Malheureusement, étant donné le peu d'échantillons, le calcul de ces valeurs serait peu révélateur. Il sera primordial de s'assurer d'obtenir un échantillon représentatif lors des expériences subséquentes. Les colorations que nous avons présentement en main permettent d'avoir une idée de la vue d'ensemble. Il est possible de confirmer que les fibres migrant à l'intérieur des tubes nerveux ont la capacité d'être myélinisées.

4.4 L'avantage du tube nerveux

Le tube nerveux créé par génie tissulaire permet d'obtenir un conduit nerveux entièrement autologue et strictement construit à partir des propres cellules du patient. Il permet donc de s'affranchir de la complication majeure de l'autogreffe, c'est-à-dire la nécessité d'un nerf donneur. Il est alors possible d'éviter la morbidité ainsi que les risques d'infections au site donneur. L'échafaudage est créé à partir de la sécrétion de matrice extracellulaire par les fibroblastes de peau du patient lui-même. Pour obtenir ces cellules, une simple biopsie de peau d'une circonférence inférieure à une pièce de 2$ est nécessaire. Le risque d'infection est quasi-nul et très peu invasif pour le patient. Il est également possible d'extraire les cellules microvasculaires de cette même biopsie de peau. Il est donc possible à ce point de créer un tube nerveux endothélialisé. L'extraction de cellules de Schwann est faite à partir de nerf. Ce type cellulaire est donc plus difficile d'accès. Néanmoins, il est courant que le patient ayant subi un important traumatisme passe sur la table d'opération pour le « nettoyage » de la lésion. Il y aura un débridage du nerf lésé, soit un retrait des tissus nécrotiques. Il est alors possible de récupérer un petit segment de nerf à partir duquel on obtient les cellules de Schwann. Il faut alors compter un mois et demi pour l'extraction cellulaire et une quarantaine de jours pour la production du tube nerveux entièrement autologue.

L'avantage d'utiliser exclusivement les cellules du patient est que l'on s'assure d'une biocompatibilité optimale. Comparativement aux tubes nerveux présentement utilisés en clinique, il y a une absence de matériaux exogènes. Les risques d'inflammation et de rejet sont alors très limités. Les biomatériaux peuvent être reconnus comme du non-soi par le corps et ainsi produire une réaction immunitaire. Les biomatériaux doivent idéalement être biodégradables. Ce qui n'est pas toujours le cas. En effet, dépendant des produits offerts, leur dégradation peut prendre plusieurs mois et même nécessiter une deuxième chirurgie afin de retirer le tube nerveux à la suite de la régénération nerveuse.

Les tubes nerveux présentement offerts en clinique sont vides de matériel. L'avantage de notre modèle est que notre tube est plein et offre donc une surface de contact optimale pour la migration axonale. Un tube vivant permet de facilement mettre en place un environnement favorable à la migration axonale par la sécrétion de facteurs neurotrophiques par les cellules. Une matrice de fibroblastes permet un ensemencement facile de différents types cellulaires (cellules endothéliales, Schwann, astrocytes, macrophages, etc.). Il est très difficile d'ensemencer des cellules sur des biomatériaux, mais encore plus difficile d'assurer leur survie dans le temps. Des équipes, telles que celles du Dr James Philips, travaillent ardemment pour inclure des cellules vivantes dans leurs modèles. (Gonzalez-Perez et al. 2018, O'Rourke et al. 2018) Nous avons démontré qu'il était possible d'inclure des cellules à notre tube nerveux et que celles-ci étaient fonctionnelles. Les cellules endothéliales ensemencées *in vivo* forment un réseau vasculaire et les cellules de Schwann vont s'aligner sur le feuillet pour former une configuration type bande de Büngner.

Nous avons également démontré une vascularisation rapide du greffon après sa greffe pour combler un déficit nerveux de 15mm. Cela est possible par l'ensemencement de cellules endothéliales, processus qui reste un défi pour les tubes nerveux synthétiques. Nous avons d'ailleurs posé l'hypothèse que cette vascularisation est essentielle pour assurer une régénération nerveuse pour des lésions plus grande que 3 cm, la limite des tubes actuels. Une combinaison de l'apport en oxygène et nutriments par le réseau vasculaire ainsi que la sécrétion de facteurs de croissance permettraient d'assurer une régénération nerveuse dans des tubes de plus grand diamètre. Nous avons démontré que cela était possible pour des lésions d'au moins 1,5 cm. Il restera à démontrer que cela sera possible pour des lésions de plus de 3 cm.

Dans une optique de médecine personnalisée, nous offrons un produit entièrement personnalisable selon les besoins du patient. Le chirurgien pourra donc demander un tube correspondant parfaitement au diamètre du nerf lésé. Les tubes nerveux utilisés en clinique sont produits en masse et ne peuvent difficilement s'adapter aux besoins cliniques. Il va sans dire qu'une production personnalisée vient avec un certain coût. La culture cellulaire sur plusieurs semaines aura un impact sur le coût de la main d'œuvre. Cependant, l'absence de complication pour le patient au niveau du site donneur, possible lors du prélèvement de l'autogreffe, et de rejet par les conduits nerveux, sera bénéfique. (Tableau 3)

Tableau 3 : Comparaison entre le tube nerveux autologue créé par génie tissulaire et les tubes nerveux commerciaux.

Caractéristiques	Autologue	Biomatériaux
Réaction inflammatoire	☺ 100% autologue	☹
Biocompatibilité	☺ 100% autologue	☹
Biodégradation du tube nerveux	☺ Sans échafaudage	☹ Plusieurs mois
Perméabilité	☺	☹ Les pores permettent une certaine diffusion des facteurs. Très pauvre au centre du tube
Microenvironnement favorable	☺ Les fibroblastes, cellules endothéliales et cellules de Schwann libèrent des facteurs neurotrophiques essentiels	😐 Permet de contenir les facteurs de croissance des segments proximal et distal du nerf lésé Vide de matériel
Vascularisation rapide du greffon	☺ Pré-vascularisé, connexion rapide	☹ Vide de matériel, vascularisation plus lente
Longueur et diamètre	☺ La méthode permet de créer la longueur et le diamètre souhaité au tube	☺ Accepté pour les lésions de <3cm
Personnalisation	☺ Entièrement personnalisable, diamètre, longueur, type cellulaire	☹ *One size-fits-all* Tous les tubes sont identiques bien que plusieurs diamètres soient offerts
Morbidité au site donneur	☺ Nécessite une petite biopsie de peau (plus petite qu'un 2$) et un petit segment de nerf lésé (quelques millimètres)	☺ Aucun site donneur
Temps de fabrication	☹ 3 mois	☺ Rapide, Disponible en tout temps pour le chirurgien
Coût	😐 Coût de la main d'œuvre, culture cellulaire sur plusieurs semaines	😐 Quelques milliers de dollars
Conservation	☹ 3-4 jours à 37C°	☺ 3-5 ans à T° pièce

4.5 L'autotomie

Lors de la transsection d'un nerf périphérique, la formation de névrome en proximal de la lésion est un phénomène courant. Ce névrome occasionne de la douleur neuropathique ainsi que de la paresthésie, mais surtout de la douleur chronique. Ce phénomène est observé chez l'homme à la suite d'une lésion nerveuse, mais également observé chez le modèle de rat. Cette douleur sera visible chez le rat par l'apparition de comportement de léchage, de grattage et d'automutilation du membre dénervé. Les animaux de laboratoire ayant subi des neurectomies développeront dans bien des cas ce type de comportements appelés autotomie. (Zeltser et al. 2000)

Les comportements d'autotomie affectent généralement les orteils du membre dénervé et donc compromettent l'évaluation de la récupération motrice chez le rat. En effet, l'amputation d'un orteil rend l'indice fonctionnel sciatique (SFI) invalide puisque l'empreinte de l'animal est grandement modifiée. (Weber et al. 1993) Pour des raisons éthiques évidentes, le score d'autotomie maximal est limité et mène à l'euthanasie de l'animal. (Zeltser et al. 2000) Notre institut possède une tolérance zéro envers l'autotomie, menant à l'arrêt précoce de certaines expériences. Dans l'optique de diminuer le nombre d'animaux nécessaires, il est important de diminuer au minimum ce comportement.

Plusieurs méthodes de prévention ont été testées dans différents modèles d'autotomie. Il est possible de limiter ce comportement par l'utilisation de méthodes ou de drogues supprimant la douleur neuropathique tels que des antagonistes du GABA (Seltzer, Tal and Sharav 1989), par l'injection de formalin (Abad et al. 1998), par l'implantation d'électrodes stimulant la moëlle épinière (Gao et al. 1996), en utilisant la guanethidine pour induire une sympathectomie chimique, c'est-à-dire un blocage chimique de la transmission nerveuse (Colado, Delrio and Peralta 1994, Coderre, Grimes and Melzack 1986), par des injections au glycérol (Rappaport, Seltzer and Zagzag 1986), par le blocage noradrénergique central (Al-Adawi et al. 2002, Navarro, Buti and Verdu 1994) ainsi que l'injection d'un anesthésiant local (Bupivacaine) dans le faisceau de cingulum au moment de la section nerveuse (Magnusson and Vaccarino 1996).

Dans la littérature, des méthodes alternatives ont également été testées telles que l'utilisation de diète qui diminueraient les comportements d'automutilation. (Shir, Ratner and Seltzer 1997) Il a également été démontré que les techniques de sutures avaient un impact sur le comportement d'autotomie. (Kauppila 1994) La souche de rat utilisé aurait également un impact sur le degré d'automutilation. On observe des différences significatives entre les différentes lignées de rats. (Carr et al. 1992) Par exemple, la souche Lewis démontre beaucoup moins de comportements d'autotomie que les Spragues-Dawley. Finalement, des méthodes répulsives peuvent être utilisées telles que l'utilisation de répulsifs appliqués sur les doigts de l'animal. Ces produits sont également utilisés chez l'homme pour éliminer le rongement des ongles. (Sporelozakat et al. 1991, Firouzi et al. 2015)

Il a été démontré dans la littérature que le pic d'automutilation arrivait entre la 4e et la 6e semaine post-transsection. (Carr et al. 1992) Nous avons donc augmenté le nombre de suivis chez les rats pendant cette période par l'observation plus fréquente des animaux. Nous avons également utilisé de la Bupivacaïne sur le nerf avant la transsection. Nous avons gavé les animaux au Gabapentin, un médicament anti-neuropathique. Toutefois, cette technique n'est pas recommandée lors de tests de comportement puisque le Gabapentin est un inhibiteur spécifique de certains canaux calciques et peut affecter les capacités psychomotrices. Finalement, la méthode ayant démontré les meilleurs résultats pour prévenir les effets indésirables de l'autotomie a été l'utilisation du collier élisabéthain. Toutefois, son utilisation est à limiter puisqu'il entraine chez certains individus la perte de poids par une diminution de l'alimentation de l'animal.

4.6 Les futurs travaux

La greffe de courte durée chez le rat nous a permis de démontrer la faisabilité d'un tube nerveux entièrement autologue. Il n'a toutefois pas été possible de répondre à l'hypothèse qu'une vascularisation accélérerait la migration axonale. Pour ce faire, il sera nécessaire de réaliser une greffe de plus longue durée, permettant d'analyser la récupération des fonctions motrices et sensorielles chez le rat. Nous prévoyons donc de réaliser une greffe unilatérale chez 30 rats. Nous pourrons alors ajouter le contrôle négatif, soit une transsection non réparée, ainsi qu'un contrôle clinique, un tube vide. Les rats seront suivis sur 6 mois afin d'observer la récupération de leur fonction.

Il existe différents tests de comportement standardisé afin de caractériser la récupération motrice chez des rats ayant subi une transsection nerveuse. Nous avons arrêté notre choix sur le test de l'échelle horizontal ainsi que celui de la poutre. Il s'agit de méthode qualitative et quantitative pour mesurer la récupération motrice des membres lésés. Le test de l'échelle horizontale consiste à faire marcher le rat sur une échelle placée horizontalement aux barreaux positionnés à des distances variables. Le parcours est fréquemment changé afin d'éviter à l'animal de mémoriser la position des barreaux et ainsi minimiser la capacité de celui-ci à compenser son déficit. Chaque traversée est analysée pour déterminer le score de glissement, soit le nombre de chute par rapport au nombre de pas total. Le test de l'échelle horizontale est un test sensible pour quantifier les habiletés des mouvements locomoteurs. (Metz and Whishaw 2002) Le test de la poutre est assez similaire et consiste à faire marcher le rat sur poutre avec une plateforme dont la largeur diminue. Le test permet de calculer le nombre de chutes (*foot faults score*) pendant la traversée du rat. (Schallert, Woodlee and Fleming 2002) Ces deux tests permettent d'obtenir une vue d'ensemble sur la récupération des capacités motrices du rat à la suite à d'une importante lésion nerveuse.

Nous possédons également un DigiGait, un tapis roulant qui permet d'analyser la marche du rongeur. (Piesla et al. 2009) Il permet de diagnostiquer des problèmes ambulatoires, tel que les blessures des nerfs périphériques. Il permet donc de générer des mesures quantitatives de la marche normale et anormale. Il est possible grâce au tapis roulant transparent, de générer des empreintes digitales numériques et des signaux de marche dynamiques, soit la posture ainsi que la cinématique de l'animal (la force, l'équilibre et la coordination). Il est possible d'analyser plus de 35 indices de marches dont le SFI (Sciatic Functional Index). Il s'agit d'un indice déterminé à partir de la distance inter-orteil communément appelé le "*toe-spread*".

La récupération des fonctions sensorielles sera analysée par le Neurometer, un appareil servant à mesurer le seuil de conduction des nerfs sensoriels. (Kiso et al. 2001) Le « *Current Perception Threshold* » (CPT) est le stimulus électrique minimal pour induire une réponse nerveuse. Celui-ci produit trois impulsions d'ondes sinusoïdales, soit 2000, 250 et 5 Hz produisant des stimuli à trois sous-populations majeures de fibres, soit respectivement les grandes fibres myélinisées Aβ, les petites fibres myélinisées Aδ et les petites fibres non-myélinisées C. Le Neurometer génère donc un courant alternatif constant pour produire une réponse nerveuse. Les trois sous-populations majeures de fibres nerveuses sensorielles sont définies par leurs caractéristiques morphologiques, électrophysiologiques et fonctionnelles (Transmission de la douleur/ la non-douleur). La neuro-sélectivité est obtenue par l'utilisation des trois fréquences différentes de stimuli électriques d'ondes sinusoïdales.

L'utilisation d'un électromyogramme (EMG) serait également une bonne façon de mettre en évidence une reconnexion axonale par la mesure du potentiel d'action musculaire (CMAP). L'EMG permet donc de diagnostiquer les pertes de connexion entre le muscle et le nerf. Il permet de mesurer l'activité électrique des muscles ainsi que la rapidité de transmission des signaux électrique du nerf au muscle. Malheureusement, nous ne possédons pas un tel équipement particulièrement dispendieux. (Kemp et al. 2017, Navarro and Udina 2009)

Finalement, il sera possible de déduire la récupération motrice par l'analyse du muscle gastrocnémien, soit le muscle innervé par le nerf sciatique. La récupération de la masse musculaire étant pour sa part assurée par une reconnexion axonale adéquate. (Ijkema-Paassen, Meek and Gramsbergen 2002) La dégénérescence des fibres musculaires pourra également être observée en microscopie par des colorations à l'hématoxyline et à l'éosine.

Nous pensons donc observer un impact de la vascularisation sur la récupération des fonctions motrices par une migration axonale optimale dans un tube nerveux de plus grande envergure. L'ajout de cellules de Schwann devrait également avoir un fort impact dans ce processus.

Conclusion

Cette étude a permis de démontrer que les tubes nerveux vivant reconstruits par génie tissulaire permettaient de soutenir une migration axonale, et ce, afin de réinnerver le segment sectionné du nerf. Toutefois, afin de démontrer l'hypothèse que la pré-vascularisation du tube nerveux ainsi que son enrichissement en cellules de Schwann permettraient de favoriser une meilleure migration axonale, des études subséquentes doivent être réalisées. En effet, la greffe de nerf de petit calibre chez le rat, ainsi que la courte durée d'implantation n'ont pas permis de mettre en évidence une différence entre tous les types de greffons (endothélialisés ou non, enrichis en cellules de Schwann). Cette étude a toutefois permis de démontrer des points cruciaux. Il est possible de greffer un tube nerveux vivant et entièrement réalisé à partir des cellules du patient, et donc d'éliminer les risques de rejets et d'inflammation. Le tube nerveux s'est bien intégré à son environnement. Il y a une anastomose des réseaux capillaires, mais plus encore, les fibres nerveuses ont été en mesure de pénétrer le tube et de rejoindre le segment distal du nerf, démontrant une bonne anastomose entre le tube nerveux et le nerf de l'hôte. Le tube nerveux permettait donc une bonne surface de migration pour les axones sans en bloquer l'accès. Le tube répond donc à toutes les problématiques rencontrées par l'utilisation des méthodes actuelles en plus de permettre de créer un tube sur mesure répondant mieux au besoin du patient.

En conclusion, la réussite de ce projet, dont l'objectif est d'obtenir une récupération fonctionnelle la plus proche possible de celle d'une autogreffe de nerf, aura de toute évidence un impact clinique considérable dans le traitement des transsections nerveuses. La grande originalité de notre approche réside dans l'utilisation des propres cellules du patient, dont les cellules de Schwann, et dans l'endothélialisation du tube nerveux, assurant une vascularisation rapide du tube après implantation, qui devrait être cruciale pour le succès des greffes de large diamètre et de longueur importante. Le tube nerveux comblera un besoin réel chez les neurochirurgiens qui font face à très peu d'outils cliniques lorsque le patient est confronté à d'importantes lésions nerveuses.

Figures supplémentaires

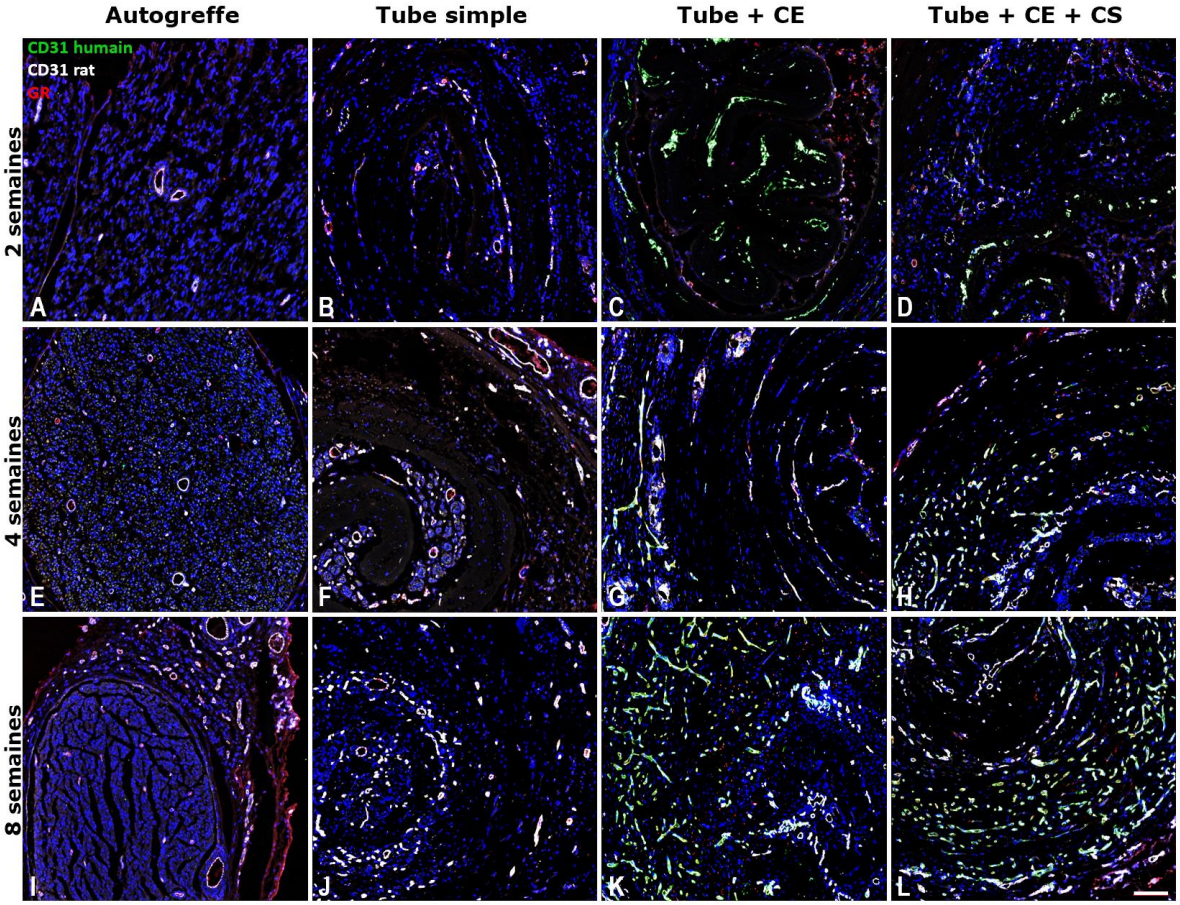

Figure 29 : ***Formation du réseau capillaire 2, 4 et 8 semaines post-greffe***

Segments 2, soit à 5-7 mm de distance de la suture proximale. Immunofluorescences et microscopie confocale sur des coupes transversales de 7µm d'épaisseur de TN après implantation de (A-D) 2, (E-H) 4 et (I-L) 8 semaines dans la patte postérieure de rats RNU immunodéficients. Comparaison de la greffe de tube nerveux simple (B, F, J), tube nerveux endothélialisés (C, G, K), tube nerveux endothélialisés et enrichi en cellules de Schwann (D, H, L) avec l'autogreffe du nerf sciatique (A, E, I). Les cellules endothéliales humaines sont marquées par CD31 humain (vert), les cellules endothéliales de rat par CR31 rat (blanc) et les globules rouges de rat sont marqués en rouge. Barre de mesure: 100µm

Bibliographie

Abad, F., M. Feria, A. Sanchez & J. L. G. Mora (1998) Autotomy in rats following peripheral nerve transection is attenuated by preceding formalin injections into the same limb. *Neuroscience Letters,* 243**,** 125-128.

Abe, N. & V. Cavalli (2008) Nerve injury signaling. *Current Opinion in Neurobiology,* 18**,** 276-283.

Al-Adawi, S., G. S. Dawe, A. Bonner, J. D. Stephenson & M. Zarei (2002) Central noradrenergic blockaded prevents autotomy in rat: Implication for pharmacological prevention of postdenervation pain syndrome. *Brain Research Bulletin,* 57**,** 581-586.

Al-Majed, A., C. Neumann, T. Brushart & T. Gordon (2000) Brief electrical stimulation promotes the speed and accuracy of motor axonal regeneration . *Journal of Neuroscience,* 20(7)**,** 2602-8.

Angius, D., H. Wang, R. J. Spinner, Y. Gutierrez-Cotto, M. J. Yaszemski & A. J. Windebank (2012) A systematic review of animal models used to study nerve regeneration in tissue-engineered scaffolds. *Biomaterials,* 33**,** 8034-8039.

Archibald, S. J., C. Krarup, J. Shefner, S. T. Li & R. D. Madison (1991) A collagen-based nerve guide conduit for peripheral nerve repair - An electrophysiological study of nerve regeneration in rodents and nonhuman-primates. *Journal of Comparative Neurology,* 306**,** 685-696.

Arslantunali, D., T. Dursun, D. Yucel, N. Hasirci & V. Hasirci (2014) Peripheral nerve conduits: technology update. *Medical Devices-Evidence and Research,* 7**,** 405-424.

Arthur-Farraj, P. J., M. Latouche, D. K. Wilton, S. Quintes, E. Chabrol, A. Banerjee, A. Woodhoo, B. Jenkins, M. Rahman, M. Turmaine, G. K. Wicher, R. Mitter, L. Greensmith, A. Behrens, G. Raivich, R. Mirsky & K. R. Jessen (2012) c-Jun Reprograms Schwann Cells of Injured Nerves to Generate a Repair Cell Essential for Regeneration. *Neuron,* 75**,** 633-647.

Barton, M. J., J. W. Morley, M. A. Stoodley, A. Lauto & D. A. Mahns (2014) Nerve repair: toward a sutureless approach. *Neurosurgical Review,* 37**,** 585-595.

Berthod, F., J. Symes, N. Tremblay, J. A. Medin & F. A. Auger (2012) Spontaneous fibroblast-derived pericyte recruitment in a human tissue-engineered angiogenesis model in vitro. *Journal of Cellular Physiology,* 227**,** 2130-2137.

Black, A. F., F. Berthod, N. L'Heureux, L. Germain & F. A. Auger (1998) In vitro reconstruction of a human capillary-like network in a tissue-engineered skin equivalent. *Faseb Journal,* 12**,** 1331-1340.

Borschel, G. H., K. F. Kia, W. M. Kuzon & R. G. Dennis (2003) Mechanical properties of acellular peripheral nerve. *Journal of Surgical Research,* 114**,** 133-139.

Boyd, J. G. & T. Gordon (2003) Glial cell line-derived neurotrophic factor and brain-derived neurotrophic factor sustain the axonal regeneration of chronically axotomized motoneurons in vivo. *Experimental Neurology,* 183**,** 610-619.

Brandt, J., L. B. Dahlin, M. Kanje & G. Lundborg (1999) Spatiotemporal progress of nerve regeneration in a tendon autograft used for bridging a peripheral nerve defect. *Experimental Neurology,* 160**,** 386-393.

Brown, J. M., M. N. Shah & S. E. Mackinnon (2009) Distal nerve transfers: a biology-based rationale. *Neurosurgery Focus,* 26**,** E12.

Brushart, T. (1993) Motor axons preferentially reinnervate motor pathways . *The Journal of Neuroscience,* 13(6)**,** 2730-8.

Brushart, T. M., P. N. Hoffman, R. M. Royall, B. B. Murinson, C. Witzel & T. Gordon (2002) Electrical stimulation promotes motoneuron regeneration without increasing its speed or conditioning the neuron. *Journal of Neuroscience,* 22**,** 6631-6638.

Buchthal, F. & V. Kuhl (1979) Nerve-conduction, tactile sensibility, and the electromyogram after suture or compression of peripheral-nerve - Longitudinal-study in man. *Journal of Neurology Neurosurgery and Psychiatry,* 42**,** 436-451.

Büngner, V. O. (1891) Degenerations und Regenerationsvorgänge am Nerven nach Verletzungen. *Pathol.Anat,* 10**,** 321-326.

Cafferty, W. B. J., N. J. Gardiner, P. Das, J. Qiu, S. B. McMahon & S. W. N. Thompson (2004) Conditioning injury-induced spinal axon regeneration fails in interleukin-6 knock-out mice. *Journal of Neuroscience,* 24**,** 4432-4443.

Cajal, S. 1928. *Degeneration and Regeneration of the Nervous System (translated by R. M. May, 1991)*. Oxford University Press,Oxford.

Campbell, A. N., B. J. Reece, A. L. Urry, L. M. Cain, A. S. Wasserman, V. P. Minorsky & B. R. Jackson. 2012. *Biologie*.

Carr, M. M., T. J. Best, S. E. Mackinnon & P. J. Evans (1992) Strain differences in autotomy in rat undergoing sciatic-nerve transsection or repair. *Annals of Plastic Surgery,* 28**,** 538-544.

Cattin, A. L., J. J. Burden, L. Van Emmenis, F. E. Mackenzie, J. J. A. Hoving, N. G. Calavia, Y. P. Guo, M. McLaughlin, L. H. Rosenberg, V. Quereda, D. Jamecna, I. Napoli, S. Parrinello, T. Enver, C. Ruhrberg & A. C. Lloyd (2015) Macrophage-Induced Blood Vessels Guide Schwann Cell-Mediated Regeneration of Peripheral Nerves. *Cell,* 162**,** 1127-1139.

Chang, W., M. B. Shah, P. Lee & X. J. Yu (2018) Tissue-engineered spiral nerve guidance conduit for peripheral nerve regeneration. *Acta Biomaterialia,* 73**,** 302-311.

Chen, P. W., X. H. Piao & P. Bonaldo (2015) Role of macrophages in Wallerian degeneration and axonal regeneration after peripheral nerve injury. *Acta Neuropathologica,* 130**,** 605-618.

Chen, Z. L., W. M. Yu & S. Strickland. 2007. Peripheral regeneration. In *Annual Review of Neuroscience*, 209-233. Palo Alto: Annual Reviews.

Chiono, V. & C. Tonda-Turo (2015) Trends in the design of nerve guidance channels in peripheral nerve tissue engineering. *Progress in Neurobiology,* 131**,** 87-104.

Cloutier, C. B., R. Guignard, G. Bernard, R. Gauvin, D. Larouche, A. Lavoie, D. Lacroix, V. J. Moulin, L. Germain & F. A. Auger (2015) Production of a Bilayered Self-Assembled Skin Substitute Using a Tissue-Engineered Acellular Dermal Matrix. *Tissue Engineering Part C-Methods,* 21**,** 1297-1305.

Coderre, T. J., R. W. Grimes & R. Melzack (1986) Deafferentation and chronic pain in animals - An evaluation of evidence suggestiong autotomy is related to pain. *Pain,* 26**,** 61-84.

Colado, M. I., J. Delrio & E. Peralta (1994) Neonatal guanethidine sympathectomy suppresses autotomy and prevents changes in spinal and supraspinal monoamine levels induced by peripheral deafferentation in rats. *Pain,* 56**,** 3-8.

Dahlin, L. B. (2008) Techniques of peripheral nerve repair. *Scandinavian Journal of Surgery,* 97**,** 310-316.

de Ruiter, G. C. W., R. J. Spinner, M. J. Yaszemski, A. J. Windebank & M. J. A. Malessy (2009) Nerve Tubes for Peripheral Nerve Repair. *Neurosurgery Clinics of North America,* 20**,** 91-+.

Dedkov, E. I., T. Y. Kostrominova, A. B. Borisov & B. M. Carlson (2002) Survival of Schwann cells in chronically denervated skeletal muscles. *Acta Neuropathologica,* 103**,** 565-574.

Defrancesco-Lisowitz, A., J. A. Lindborg, J. P. Niemi & R. E. Zigmond (2015) The neuroimmunology of degeneration and regeneration in the peripheral nervous system. *Neuroscience,* 302**,** 174-203.

Desouches, C., O. Alluin, N. Mutaftschiev, E. Dousset, G. Magalon, J. Boucraut, F. Feron & P. Decherchi (2005) Peripheral nerve repair: 30 centuries of scientific research. *Revue Neurologique,* 161**,** 1045-1059.

Deumens, R., A. Bozkurt, M. F. Meek, M. A. E. Marcus, E. A. J. Joosten, J. Weis & G. A. Brook (2010) Repairing injured peripheral nerves: Bridging the gap. *Progress in Neurobiology,* 92**,** 245-276.

Dun, X. P. & D. B. Parkinson (2015) Visualizing Peripheral Nerve Regeneration by Whole Mount Staining. *Plos One,* 10**,** 13.

Eggers, R., F. de Winter, C. Arkenaar, M. R. Tannemaat & J. Verhaagen (2019) Enhanced regeneration and reinnervation following timed GDNF gene therapy in a cervical ventral root avulsion. *Experimental Neurology,* 321**,** 13.

Evangelista, M. S., M. Perez, A. A. Salibian, J. M. Hassan, S. Darcy, K. Z. Paydar, R. B. Wicker, K. Arcaute, B. K. Mann & G. R. D. Evans (2015) Single-Lumen and Multi-Lumen Poly(Ethylene Glycol) Nerve Conduits Fabricated by Stereolithography for Peripheral Nerve Regeneration In Vivo. *Journal of Reconstructive Microsurgery,* 31**,** 327-335.

Firouzi, M. S., M. Firouzi, M. H. Nabian, L. O. Zanjani, S. A. Zadegan, R. S. Kamrani & V. Rahimi-Movaghar (2015) The effects of picric acid (2,4,6-trinitrophenol) and a bite-deterrent chemical (denatonium benzoate) on autotomy in rats after peripheral nerve lesion. *Lab Animal,* 44**,** 145-149.

Forman, D., D. Wood & S. DeSilva (1979) Rate of regeneration of sensory axons in transected rat sciatic nerve repaired with epineurial sutures. *Journal of the neurological sciences,* 44(1)**,** 55-59.

Fox, I. K., M. J. Brenner, P. J. Johnson, D. A. Hunter & S. E. Mackinnon (2012) Axonal regeneration and motor neuron survival after microsurgical nerve reconstruction. *Microsurgery,* 32**,** 552-562.

Fu, S. Y. & T. Gordon (1995) CONTRIBUTING FACTORS TO POOR FUNCTIONAL RECOVERY AFTER DELAYED NERVE REPAIR - PROLONGED AXOTOMY. *Journal of Neuroscience,* 15**,** 3876-3885.

Furey, M. J., R. Midha, Q. G. Xu, J. Belkas & T. Gordon (2007) Prolonged target deprivation reduces the capacity of injured motoneurons to regenerate. *Neurosurgery,* 60**,** 723-33.

Galbraith, T., V. Roy, J. M. Bourget, T. Tsutsumi, M. Picard-Deland, J. F. Morin, R. Gauvin, A. A. Ismail, F. A. Auger & F. Gros-Louis (2019) Cell Seeding on UV-C-Treated 3D Polymeric Templates Allows for Cost-Effective Production of Small-Caliber Tissue-Engineered Blood Vessels. *Biotechnology Journal,* 14**,** 12.

Gao, H. Y., Y. You, G. P. Zhang, F. Zhao, Z. Y. Sha & Y. Shen (2013) The Use of Fiber-Reinforced Scaffolds Cocultured with Schwann Cells and Vascular Endothelial Cells to Repair Rabbit Sciatic Nerve Defect with Vascularization. *Biomed Research International***,** 7.

Gao, X. X., B. Ren, B. Linderoth & B. A. Meyerson (1996) Daily spinal cord stimulation suppresses autotomy behavior in rats following peripheral deafferentation. *Neuroscience,* 75**,** 463-470.

Gaudet, A. D., P. G. Popovich & M. S. Ramer (2011) Wallerian degeneration: Gaining perspective on inflammatory events after peripheral nerve injury. *Journal of Neuroinflammation,* 8**,** 13.

Gauvin, R., R. Parenteau-Bareil, D. Larouche, H. Marcoux, F. Bisson, A. Bonnet, F. A. Auger, S. Bolduc & L. Germain (2011) Dynamic mechanical stimulations induce anisotropy and improve the tensile properties of engineered tissues produced without exogenous scaffolding. *Acta Biomaterialia,* 7**,** 3294-3301.

Germain, L., R. Guignard, M. Rouabhia & F. A. Auger (1995) Early basement-membrane formation following the grafting of cultured epidermal sheets detached with thermolysin or dispase. *Burns,* 21**,** 175-180.

Germain, L., M. Rouabhia, R. Guignard, L. Carrier, V. Bouvard & F. A. Auger (1993) Improvement of human keratinocyte isolation and culture using thermolysin. *Burns,* 19**,** 99-104.

Gillespie, L. N. (2003) Regulation of axonal growth and guidance by the neurotrophin family of neurotrophic factors. *Clinical and Experimental Pharmacology and Physiology,* 30**,** 724-733.

Gomez-Sanchez, J. A., K. S. Pilch, M. van der Lans, S. V. Fazal, C. Benito, L. J. Wagstaff, R. Mirsky & K. R. Jessen (2017) After Nerve Injury, Lineage Tracing Shows That Myelin and Remak Schwann Cells Elongate Extensively and Branch to Form Repair Schwann Cells, Which Shorten Radically on Remyelination. *Journal of Neuroscience,* 37**,** 9086-9099.

Gonzalez-Perez, F., J. Hernandez, C. Heimann, J. B. Phillips, E. Udina & X. Navarro (2018) Schwann cells and mesenchymal stem cells in laminin- or fibronectin-aligned matrices and regeneration across a critical size defect of 15 mm in the rat sciatic nerve. *Journal of Neurosurgery-Spine,* 28**,** 109-118.

Gordon, T. (2016) Nerve regeneration in the peripheral and central nervous systems. *Journal of Physiology-London,* 594**,** 3517-3520.

Gordon, T., O. Sulaiman & J. G. Boyd (2003) Experimental strategies to promote functional recovery after peripheral nerve injuries. *Journal of the Peripheral Nervous System,* 8**,** 236-250.

Gordon, T., N. Tyreman & M. A. Raji (2011) The Basis for Diminished Functional Recovery after Delayed Peripheral Nerve Repair. *Journal of Neuroscience,* 31**,** 5325-5334.

Grinsell, D. & C. P. Keating (2014) Peripheral Nerve Reconstruction after Injury: A Review of Clinical and Experimental Therapies. *Biomed Research International***,** 13.

Gu, X. S., F. Ding, Y. M. Yang & J. Liu (2011) Construction of tissue engineered nerve grafts and their application in peripheral nerve regeneration. *Progress in Neurobiology,* 93**,** 204-230.

Gutmann, E. & F. K. Sanders (1942) Functional recovery following nerve grafts and other types of nerve bridge. *Brain,* 65**,** 373-408.

Hadlock, T., C. Sundback, D. Hunter, M. Cheney & J. P. Vacanti (2000) A polymer foam conduit seeded with Schwann cells promotes guided peripheral nerve regeneration. *Tissue Engineering,* 6**,** 119-127.

Hobson, M. I., C. J. Green & G. Terenghi (2000) VEGF enhances intraneural angiogenesis and improves nerve regeneration after axotomy. *Journal of Anatomy,* 197**,** 591-605.

Hou, Y. J., X. Y. Wang, Z. R. Zhang, J. Luo, Z. W. Cai, Y. Y. Wang & Y. Li (2019) Repairing Transected Peripheral Nerve Using a Biomimetic Nerve Guidance Conduit Containing Intraluminal Sponge Fillers. *Advanced Healthcare Materials,* 8**,** 13.

Houschyar, K. S., A. Momeni, M. N. Pyles, J. Y. Cha, N. Maan, D. Duscher, O. S. Jew, F. Siemers & J. van Schoonhoven (2016) The Role of Current Techniques and Concepts in

Peripheral Nerve Repair. *Plastic Surgery International,* 2016.

Hébert-Blouin, M.-N. 2009. Tissue-engineered nerve gratfs with a capillary-like network. In *Department of Neurology and Neurosurgery, Faculty of Medicine*, 101. McGill University.

Ide, C. (1996) Peripheral nerve regeneration. *Neuroscience Research,* 25**,** 101-121.

Ijkema-Paassen, J., M. F. Meek & A. Gramsbergen (2002) Reinnervation of muscles after transection of the sciatic nerve in adult rats. *Muscle & Nerve,* 25**,** 891-897.

Jain, R. K., P. Au, J. Tam, D. G. Duda & D. Fukumura (2005) Engineering vascularized tissue. *Nature Biotechnology,* 23**,** 821-823.

Jeon, W. J., J. W. Kang, J. H. Park, D. H. Suh, J. H. Bae, J. Y. Hong & J. W. Park (2011) Clinical application of inside-out vein grafts for the treatment of sensory nerve segmental defect. *Microsurgery,* 31**,** 268-273.

Jessen, K. R. & R. Mirsky (2008) Negative Regulation of Myelination: Relevance for Development, Injury, and Demyelinating Disease. *Glia,* 56**,** 1552-1565.

Kauppila, T. (1994) Nerve resuturation decreases autotomy in the rat. *Experimental Neurology,* 125**,** 106-110.

Kehoe, S., X. F. Zhang & D. Boyd (2012) FDA approved guidance conduits and wraps for peripheral nerve injury: A review of materials and efficacy. *Injury-International Journal of the Care of the Injured,* 43**,** 553-572.

Kemp, S. W. P., P. S. Cederna & R. Midha (2017) Comparative outcome measures in peripheral regeneration studies. *Experimental Neurology,* 287**,** 348-357.

Khuong, H. T., R. Kumar, F. Senjaya, J. Grochmal, A. Ivanovic, A. Shakhbazau, J. Forden, A. Webb, J. Biernaskie & R. Midha (2014) Skin derived precursor Schwann cells improve behavioral recovery for acute and delayed nerve repair. *Experimental Neurology,* 254**,** 168-179.

Khuong, H. T. & R. Midha (2013) Advances in Nerve Repair. *Current Neurology and Neuroscience Reports,* 13**,** 8.

Kiso, T., Y. Nagakura, T. Toya, N. Matsumoto, S. Tamura, H. Ito, M. Okada & T. Yamaguchi (2001) Neurometer measurement of current stimulus threshold in rats. *Journal of Pharmacology and Experimental Therapeutics,* 297**,** 352-356.

Komiyama, T., Y. Nakao, Y. Toyama, H. Asou, C. A. Vacanti & M. P. Vacanti (2003) A novel technique to isolate adult Schwann cells for an artificial nerve conduit. *Journal of Neuroscience Methods,* 122**,** 195-200.

Lad, S. P., J. K. Nathan, R. D. Schubert & M. Boakye (2010) Trends in Median, Ulnar, Radial, and Brachioplexus Nerve Injuries in the United States. *Neurosurgery,* 66**,** 953-960.

Lammermann, T. & M. Sixt (2009) Mechanical modes of 'amoeboid' cell migration. *Current Opinion in Cell Biology,* 21**,** 636-644.

Langley, J. N. & M. Hashimoto (1917) On the suture of separate nerve bundles in a nerve trunk and on internal nerve plexuses. *Journal of Physiology-London,* 51**,** 318-346.

Larouche, D., C. Paquet, J. Fradette, P. Carrier, F. A. Auger & L. Germain (2009) Regeneration of skin and cornea by tissue engineering. *Methods in Molecular Biology,* 482**,** 233-56.

Lee, S. K. & S. W. Wolfe (2000) Peripheral nerve injury and repair. *Journal of the American Academy of Orthopaedic Surgerons,* 8**,** 243-252.

Liu, H. M., L. H. Yang & Y. J. Yang (1995) Schwann-cell properties .3. C-FOS expression, BFGF production, phagocytosis and proliferation during Wallerian degeneration. *Journal of Neuropathology and Experimental Neurology,* 54**,** 487-496.

Mackinnon, S. E. (2011) Technical Use of Synthetic Conduits for Nerve Repair. *Journal of Hand Surgery-American Volume,* 36A**,** 183-183.

Mackinnon, S. E., A. R. Hudson, V. Bojanowski, D. A. Hunter & E. Maraghi (1985) Peripheral-nerve injection injury with purified bovine collagen - an experimental model in the rat. *Annals of Plastic Surgery,* 14**,** 428-436.

Magnusson, J. E. & A. L. Vaccarino (1996) Reduction of autotomy following peripheral neurectomy by a single injection of bupivacaine into the cingulum bundle of rats. *Brain Research,* 723**,** 214-217.

Meek, M. F. & J. H. Coert (2008) US Food and Drug Administration/Conformit Europe-approved absorbable nerve conduits for clinical repair of peripheral and cranial nerves. *Annals of Plastic Surgery,* 60**,** 466-472.

Meeuwisse, W. H., B. E. Hagel, N. G. H. Mohtadi, D. J. Butterwick & G. H. Fick (2000) The distribution of injuries in men's Canada west university football - A 5-year analysis. *American Journal of Sports Medicine,* 28**,** 516-523.

Metz, G. A. & I. Q. Whishaw (2002) Cortical and subcortical lesions impair skilled walking in the ladder rung walking test: a new task to evaluate fore- and hindlimb stepping, placing, and co-ordination. *Journal of Neuroscience Methods,* 115**,** 169-179.

Midha, R. (1997) Epidemiology of brachial plexus injuries in a multitrauma population. *Neurosurgery,* 40**,** 1182-1188.

Millesi, H. (1977) Surgical management of brachial plexus injuries. *The Journal of hand surgery,* 2**,** 367-378.

Mizisin, A. P. & A. Weerasuriya (2011) Homeostatic regulation of the endoneurial microenvironment during development, aging and in response to trauma, disease and toxic insult. *Acta Neuropathologica,* 121**,** 291-312.

Moskow, J., B. Ferrigno, N. Mistry, D. Jaiswal, K. Bulsara, S. Rudraiah & S. G. Kumbar (2019) Review: Bioengineering approach for the repair and regeneration of peripheral nerve. *Bioactive Materials,* 4**,** 107-113.

Muangsanit, P., R. J. Shipley & J. B. Phillips (2018) Vascularization Strategies for Peripheral Nerve Tissue Engineering. *Anatomical Record-Advances in Integrative Anatomy and Evolutionary Biology,* 301**,** 1657-1667.

Mueller, M., C. Leonhard, K. Wacker, E. B. Ringelstein, M. Okabe, W. F. Hickey & R. Kiefer (2003) Macrophage response to peripheral nerve injury: The quantitative contribution of resident and hematogenous macrophages. *Laboratory Investigation,* 83**,** 175-185.

Nakahashi, T., H. Fujimura, C. A. Altar, J. Li, J. Kambayashi, N. N. Tandon & B. Sun (2000) Vascular endothelial cells synthesize and secrete brain-derived neurotrophic factor. *Febs Letters,* 470**,** 113-117.

Navarro, X., M. Buti & E. Verdu (1994) Autotomy prevention by amitriptyline after peripheral-nerve section in different strains of mice. *Restorative Neurology and Neuroscience,* 6**,** 151-157.

Navarro, X. & E. Udina (2009) Chapter 6: Methods and protocols in peripheral nerve regeneration experimental research: part III electrophysiological evaluation. *Int Rev Neurobiol.,* 87**,** 105-26.

Nichols, C. M., M. J. Brenner, I. K. Fox, T. H. Tung, D. A. Hunter, S. R. Rickman & S. E. Mackinnon (2004) Effect of motor versus sensory nerve grafts on peripheral nerve regeneration. *Experimental Neurology,* 190**,** 347-355.

O'Rourke, C., A. G. E. Day, C. Murray-Dunning, L. Thanabalasundaram, J. Cowan, L. Stevanato, N. Grace, G. Cameron, R. A. L. Drake, J. Sinden & J. B. Phillips (2018) An allogeneic 'off the shelf' therapeutic strategy for peripheral nerve tissue engineering using clinical grade human neural stem cells. *Scientific Reports,* 8**,** 11.

Parrinello, S., I. Napoli, S. Ribeiro, P. W. Digby, M. Fedorova, D. B. Parkinson, R. D. S. Doddrell, M. Nakayama, R. H. Adams & A. C. Lloyd (2010) EphB Signaling Directs Peripheral Nerve Regeneration through Sox2-Dependent Schwann Cell Sorting. *Cell,* 143**,** 145-155.

Perry, V. H., M. C. Brown & S. Gordon (1987) The macrophage response to central and peripheral-nerve injury - A possible role for macrophages in regeneration. *Journal of Experimental Medicine,* 165**,** 1218-1223.

Petcu, E. B., R. Midha, E. McColl, A. Popa-Wagner, T. V. Chirila & P. D. Dalton (2018) 3D printing strategies for peripheral nerve regeneration. *Biofabrication,* 10**,** 21.

Piesla, M., L. Leventhal, B. Strassle, J. Harrison, T. Cummons, P. Lu & G. Whiteside (2009) Abnormal gait, due to inflammation but not nerve injury, reflects enhanced nociception in preclinical pain models. *Brain Research,* 1295**,** 89-98.

Podhajsky, R. J. & R. R. Myers (1995) A diffusion-reaction model of nerve regeneration. *Journal of Neuroscience Methods,* 60**,** 79-88.

Popovich, P. G., P. J. Horner, B. B. Mullin & B. T. Stokes (1996) A quantitative spatial analysis of the blood spinal cord barrier .1. Permeability changes after experimental spinal contusion injury. *Experimental Neurology,* 142**,** 258-275.

Purves, D., G. J. Augustine, D. Fitzpatrick, W. C. Hall, A.-S. Lamentia, J. O. O'McNamara & S. M. Williams. 2004. *Neuroscience*. Sinauer Associates, Inc.

Rappaport, Z. H., Z. Seltzer & D. Zagzag (1986) The effect of glycerol on autotomy - An experimental-model of neuralgia pain. *Pain,* 26**,** 85-91.

Ribeiro-Resende, V. T., B. Koenig, S. Nichterwitz, S. Oberhoffner & B. Schlosshauer (2009) Strategies for inducing the formation of bands of Bungner in peripheral nerve regeneration. *Biomaterials,* 30**,** 5251-5259.

Riccio, M., A. Marchesini, P. Pugliese & F. De Francesco (2019) Nerve repair and regeneration: Biological tubulization limits and future perspectives. *Journal of Cellular Physiology,* 234**,** 3362-3375.

Ruijs, A. C., B. Jaquet, S. Kalmijn, H. Giele & S. E. Hovius (2005) Median and ulnar nerve injuries: a meta-analysis of predictors of motor and sensory recovery after modern microsurgical nerve repair. *Plastic and Reconstructive Surgery,* 116**,** 484-94.

Schallert, T., M. T. Woodlee & S. M. Fleming (2002) Disentangling multiple types of recovery from brain injury. *In: J Krieglstein & S. Klumpp (Eds.) Pharmacology of Cerebral Ischemia,* Medpharm Scientific Publishers: Stuttgart**,** 201-216.

Schlosshauer, B., L. Dreesmann, H. E. Schaller & N. Sinis (2006) Synthetic nerve guide implants in humans: A comprehensive survey. *Neurosurgery,* 59**,** 740-747.

Seddon, H. J. (1943) Three types of nerve injury. *Brain,* 66**,** 237-288.

Seddon, H.J. (1947) The use of autogenous grafts for the repair of large gaps in peripheral nerves. *British Journal of Surgery,* 35**,** 151-167.

Seddon, H. J., P. B. Medawar & H. Smith (1943) Rate of regeneration of peripheral nerves in man. *Journal of Physiology-London,* 102**,** 191-215.

Seltzer, Z., M. Tal & Y. Sharav (1989) Suppression of autotomy following peripheral nerve injury in rats by amitriptylline, diazepam and saline. *Pain,* 37**,** 245-252.

Shen, Z. L., F. Lassner, A. Bader, M. Becker, G. F. Walter & A. Berger (2000) Cellular activity of resident macrophages during Wallerian degeneration. *Microsurgery,* 20**,** 255-261.

Shir, Y., A. Ratner & Z. Seltzer (1997) Diet can modify autotomy behavior in rats following peripheral neurectomy. *Neuroscience Letters,* 236**,** 71-74.

Sievers, C., N. Platt, V. H. Perry, M. P. Coleman & L. Conforti (2003) Neurites undergoing Wallerian degeneration show an apoptotic-like process with annexin V positive staining and loss of mitochondrial membrane potential. *Neuroscience Research,* 46**,** 161-169.

Sporelozakat, R. E., P. M. Edwards, K. T. Hepgul, A. Savas & W. H. Gispen (1991) A simple method for reducing autotomy in rats after peripheral-nerve lesions. *Journal of Neuroscience Methods,* 36**,** 263-265.

Sridharan, R., R. B. Reilly & C. T. Buckley (2015) Decellularized grafts with axially aligned channels for peripheral nerve regeneration. *Journal of the Mechanical Behavior of Biomedical Materials,* 41**,** 124-135.

Stahl, S. & J. A. Goldberg (1999) The use of vein grafts in upper extremity nerve surgery. *European Journal of Plastic Surgery,* 22**,** 255-258.

Stang, F., H. Fansa, G. Wolf, M. Reppin & G. Keilhoff (2005) Structural parameters of collagen nerve grafts influence peripheral nerve regeneration. *Biomaterials,* 26**,** 3083-3091.

Stirling, D. P. & P. K. Stys (2010) Mechanisms of axonal injury: internodal nanocomplexes and calcium deregulation. *Trends in Molecular Medicine,* 16**,** 160-170.

Stoll, G., J. W. Griffin, C. Y. Li & B. D. Trapp (1989) Wallerian degeneration in the peripheral nervous-system - Participation of both Schwann-cells and macrophages in myelin degradation. *Journal of Neurocytology,* 18**,** 671-683.

Stoll, G., S. Jander & R. R. Myers (2002) Degeneration and regeneration of the peripheral nervous system: From Augustus Waller's observations to neuroinflammation. *Journal of the Peripheral Nervous System,* 7**,** 13-27.

Sunderland, S. (1951) A classification of peripheral nerve injuries producing loss of function. *Brain,* 74**,** 491-516.

Takeuchi, H., R. Ikeguchi, T. Aoyama, H. Oda, H. Yurie, S. Mitsuzawa, M. Tanaka, S. Ohta, S. Akieda, Y. Miyazaki, K. Nakayama & S. Matsuda A scaffold-free Bio 3D nerve conduit for repair of a 10-mm peripheral nerve defect in the rats. *Microsurgery***,** 10.

Tarlov, I. M. & J. A. Epstein (1945) Nerve Grafts - The importance of and adequate blood supply. *Journal of Neurosurgery,* 2**,** 49-71.

Thorburn, W. (1900) A clinical lecture on secondary suture of the brachial plexus. *British Medical Journal,* 1900**,** 1073-1075.

Tofaris, G. K., P. H. Patterson, K. R. Jessen & R. Mirsky (2002) Denervated Schwann cells attract macrophages by secretion of leukemia inhibitory factor (LIF) and monocyte chemoattractant protein-1 in a process regulated by interleukin-6 and LIF. *Journal of Neuroscience,* 22**,** 6696-6703.

Toth, C., S. McNeill & T. Feasby (2005) Peripheral nervous system injuries in sport and recreation - A systematic review. *Sports Medicine,* 35**,** 717-738.

Vallieres, K., V. Laterreur, M. Y. Tondreau, J. Ruel, L. Germain, J. Fradette & F. A. Auger (2015) Human adipose-derived stromal cells for the production of completely autologous self-assembled tissue-engineered vascular substitutes. *Acta Biomaterialia,* 24**,** 209-219.

Vargas, M. E. & B. A. Barres. 2007. Why is Wallerian degeneration in the CNS so slow? In *Annual Review of Neuroscience*, 153-179. Palo Alto: Annual Reviews.

Viguie, C. A., D. X. Lu, S. K. Huang, H. Rengen & B. M. Carlson (1997) Quantitative study of the effects of long-term denervation on the extensor digitorum longus muscle of the rat. *Anatomical Record,* 248**,** 346-354.

Walsh, S. K., R. Kumar, J. K. Grochmal, S. W. P. Kemp, J. Forden & R. Midha (2012) Fate of stem cell transplants in peripheral nerves. *Stem Cell Research,* 8**,** 226-238.

Watabe, K., T. Fukuda, J. Tanaka, H. Honda, K. Toyohara & O. Sakai (1995) Spontaneously immortalized adulte-mouse Schwann-cells secrete autocrine and paracrine growth-promoting activities. *Journal of Neuroscience Research,* 41**,** 279-290.

Weber, R. A., W. H. Proctor, M. R. Warner & C. N. Verheyden (1993) Autotomy and the sciatic functional index. *Microsurgery,* 14**,** 323-327.

Weerasuriya, A. & C. H. Hockman (1992) Perineurial permeability to sodium during Wallerian degeneration in rat sciatic-nerve. *Brain Research,* 581**,** 327-333.

Woodhall, B. & G. Beebe (1956) Peripheral nerve regeneration: A follow-up study of 3,656 World War II injuries. *Washington DC: US Government Printing Office*.

Yurie, H., R. Ikeguchi, T. Aoyama, Y. Kaizawa, J. Tajino, A. Ito, S. Ohta, H. Oda, H. Takeuchi, S. Akieda, M. Tsuji, K. Nakayama & S. Matsuda (2017) The efficacy of a scaffold-free Bio 3D conduit developed from human fibroblasts on peripheral nerve regeneration in a rat sciatic nerve model. *Plos One,* 12**,** 16.

Zeltser, R., B. Z. Beilin, R. Zaslansky & Z. Seltzer (2000) Comparison of autotomy behavior induced in rats by various clinically-used neurectomy methods. *Pain,* 89**,** 19-24.

Zhang, W., B. Xu, Y. Zhang & Y. Luo (2014) Evaluation of Extracellular Matrix-Based Nerve Conduits for Long-Gap Peripheral Nerve Repair in a Goat Model. *Journal of Biomaterials and Tissue Engineering,* 4**,** 1063-1072.